

Pablo Spoleti - Francisco Blotta



Bases Biológicas para la Endodoncia

2016

Spoleti, Pablo

Bases biológicas para la endodoncia / Pablo Spoleti ; Francisco Blotta ; editado por Pablo Spoleti; Francisco Blotta. - 1a ed. - Rosario : Pablo Spoleti, 2016.

Libro digital, PDF

Archivo Digital: descarga y online

ISBN 978-987-42-0521-6

1. Odontología. 2. Endodoncia. 3. Biología. I. Blotta, Francisco II. Spoleti, Pablo, ed. III. Blotta, Francisco, ed. IV. Título.

CDD 617.645

Contacto: endo.unr@gmail.com

ISBN 978-987-42-0521-6



*Los que se enamoran de la práctica sin la teoría son
como los pilotos sin timón ni brújula, que nunca
podrán saber hacia dónde van.*

Leonardo Da Vinci
(1452-1519. Pintor, escultor e inventor italiano)

ÍNDICE

| | PAGINA |
|--|--------|
| Introducción | 1 |
| Capítulo 1. Endodoncia, evolución histórica <i>Pablo Spoleti</i> | 4 |
| Capítulo 2. Biología Pulpar <i>Pablo Spoleti - Francisco Blotta</i> | 17 |
| Capítulo 3. Biología Periapical <i>Francisco Blotta - Pablo Spoleti</i> | 54 |
| Capítulo 4. Anatomía Endodóntica <i>Gabriela Racciatti</i> | 71 |
| Capítulo 5. Cavidades de Apertura <i>Francisco Blotta</i> | 88 |
| Bibliografía | 98 |

INTRODUCCIÓN

Endodoncia proviene etimológicamente de las raíces griegas ἐνδo (endo: dentro), ὀδο-ύς/-ντος (odon: diente) y ἰα (cualidad), con lo que podría traducirse como “el conocimiento de lo que hay dentro de la pieza dentaria”. Pero ¿qué significa realmente conocer? A menudo se piensa que el conocimiento médico u odontológico es simplemente conocimiento científico, de una ciencia que está basada en la investigación y se ocupa de cómo están construidas y funcionan las cosas. Pero como odontólogos clínicos necesitamos otros conocimientos; aunque es importante conocer la anatomía dentaria y cómo realizar preparaciones del conducto radicular aceptables, también tenemos que desarrollar un buen juicio, y la capacidad para tomar decisiones clínicas “correctas”. Existen, al menos, tres diferentes formas de conocimiento que el odontólogo clínico requiere, y remitiéndonos a una larga tradición que va hasta Aristóteles podríamos referirnos a ellas con tres términos griegos: episteme, techne y phronesis.

Episteme: es la palabra referida al conocimiento científico-teórico. Existe un amplio cuerpo de conocimiento epistémico en la Endodoncia, por ejemplo la biología pulpar, los microorganismos que habitan en el conducto radicular, los procedimientos y materiales utilizados en las prácticas clínicas y el resultado deseable de la terapéutica endodóntica. Los resultados de la ciencia se presentan en conferencias, artículos y libros de texto, por lo que desde un punto de vista estudiantil la situación de aprendizaje es bastante sencilla, dado que el conocimiento está bien y ampliamente estructurado y solo requiere un tiempo para la lectura y la reflexión.

Techne: el “saber cómo” es de naturaleza práctica e implica la realización de ciertas acciones. El concepto de conocimiento implica la habilidad no

solo de hacer cosas sino de comprender qué es lo que se está haciendo. Para decir que uno tiene conocimiento práctico, no es suficiente ejecutar acciones como resultado de una mera rutina o hábito. Uno debe “saber” que es lo que está realizando y ser capaz de razonar acerca de ello. La práctica debe combinarse con la reflexión.

Una parte sustancial del conocimiento endodóntico puede caracterizarse como “*techne*”, el conocimiento es a menudo transmitido por el acto de realizar una práctica. No es posible aprender los procedimientos clínicos endodónticos solamente desde un libro de texto, sino que el realizar los procedimientos reflexionando en qué se ha aprendido es una parte importante del aprendizaje en Endodoncia.

Phronesis: de acuerdo a Aristóteles es la habilidad de pensar acerca de cosas prácticas. Podría traducirse como “sabiduría práctica” y tiene que ver con la razón por la cual es posible que nos decidamos a actuar en un sentido y no en otro. Cuando se piensa en la acción "correcta" o tomar la decisión "correcta" nos adentramos en el territorio de la filosofía moral; para no entrar en profundizaciones teóricas, que exceden nuestro objetivo, podemos decir que Aristóteles entiende la sabiduría práctica como una combinación de la comprensión, la experiencia y la capacidad de leer correctamente las situaciones individuales. Pensó que la *phronesis* podría aprenderse de la propia experiencia y por la imitación de otros que ya habían dominado la tarea, destacando la necesidad de cultivar ciertos rasgos de carácter y el hábito de actuar con prudencia. La situación clínica exige que el odontólogo ejerza la sabiduría práctica, para “hacer lo correcto en el momento adecuado”. Para desarrollar *phronesis*, los estudios teóricos de moral y de toma de decisiones podrían ser útiles, sin embargo, la esencia de la *phronesis* tiene que aprenderse de la práctica.

Desde un punto de vista clínico-terapéutico podríamos definir a la Endodoncia, siguiendo a Ørstavik y Pitt Ford, como la especialidad de la odontología que se ocupa de la prevención o eliminación de la infección del sistema de conductos radiculares. Encuentra sus bases en diferentes disciplinas tales como Histología, Anatomía, Fisiología, Patología, Bacteriología, Inmunología, Radiología, Materiales Dentales, Farmacología, Metalurgia, Física, Química, Estadística. Por otro lado, y por entender en el diagnóstico del estado de la pulpa dentaria y los tejidos periapicales, la Endodoncia dará apoyatura a todas las otras disciplinas odontológicas en tanto que, conocer el estado de estos tejidos es fundamental en la elaboración de cualquier plan de tratamiento que los involucre, aún tangencialmente.

Adaptado de Textbook of Endodontology (Second Edition); Gunnar Bergenholtz, Preben Hørsted-Bindslev, Claes Reit; Wiley-Blackwell, Oxford, RU;2010.

CAPÍTULO 1

Pablo Spoletti

Endodoncia, evolución histórica.

La Endodoncia es una especialidad relativamente joven, ya que fue reconocida como tal - por la Asociación Dental Americana - a mediados del siglo pasado. No obstante, pueden encontrarse en la historia referencias a esta disciplina que permiten trazar una línea histórica que podríamos dividir, siguiendo a Leonardo, en diferentes etapas tales como:

- Empírica.
- Científica.
- De la infección focal.
- Del resurgimiento endodóntico.
- De la afirmación de la Endodoncia.
- De la simplificación endodóntica: tecnológica - biológica

1.1 Etapas Empírica (____ - siglo XVI)

En las reconstrucciones históricas basadas en hallazgos arqueológicos encontramos menciones a las enfermedades de las piezas dentarias, por ejemplo en un oráculo en hueso de la dinastía Shang (o Dinastía Yin, 1766-1122 a.C.) se describe una teoría del “gusano del diente” encontrándose un símbolo que claramente significa caries. Este resulta de

la composición de un gusano sobre un diente, debido a la idea imperante que la caries deriva de la invasión de “gusanos” dentro de la pieza dentaria.

Esta creencia que el causante de dolor dental y de muchos más males era un gusano, la encontramos también en la antigua Mesopotamia, alrededor de 1800 a.C., donde se creía que desde el inicio de la historia, cuando el dios Anu creó el cielo, la tierra, etc., el gusano le pidió a Shamash, dios del Sol, habitar entre las muelas y encías, “... *quiero beber la sangre, comer las carnes*” y se realizaba como tratamiento un rito, con conjuros y hierbas medicinales.

Una mención a esta misma teoría en el antiguo Egipto, puede encontrarse en el Papiro Anastasio (Imperio Nuevo, 1.550-1.070 a. C.) donde se cita así: “*Un... escriba está aquí...el quinto gusano pica su diente*”.

Entre muchas de las antiguas culturas (incluyendo Egipto, China, la antigua India, se indicaban tratamientos contra el “gusano” con remedios a base de hierbas y quemándolo utilizando sondas.

En Roma, Escribonio Largo, médico de cabecera del emperador Claudio (s. I d.C.) recomienda el uso del beleño, un narcótico que se utilizaba para ahumar al “gusano” hasta eliminarlo.

Probablemente, consecuencia de alguno de estos tratamientos es el resto metálico encontrado en el interior de un incisivo lateral superior derecho implantado en el cráneo de un guerrero nabateano, del período helenístico (200 años d.C.) encontrado en una fosa común en el Desierto del Néguev (actual Israel).

A finales del siglo I, Arquígenes célebre médico (natural de Apamea - Siria-) en Roma, bajo los reinados de Domiciano, Nerva y Trajano, recomienda la extirpación de la pulpa.

Durante el reinado del emperador Decio (entre 249 y 251 d.C.) comienza la persecución de los cristianos a fin de reforzar los cultos romanos tradicionales de la época, apareciendo en la historia muchos mártires cristianos. Entre ellos Santa Apolonia, una joven virgen martirizada mediante la extracción violenta de todos sus dientes y que, aún así, saltó voluntariamente a la hoguera en Alejandría (Egipto), y por esta razón es considerada la patrona de la odontología e invocada como intercesora en la edad media para calmar las dolencias de los dientes.

En el transcurso del siglo XVI aparece el estudio organizado del cuerpo humano con la emergencia de los grandes anatomistas, durante este tiempo Andreas Vesalius (1514 – 1564) describe una cavidad interna en los dientes, y Bartolomeo Eustachio (1510 – 1574) diferencia dientes primarios y permanentes.

Ambroise Paré, el más célebre cirujano del siglo XVI, aconseja el uso del aceite de clavo y ofrece algunas indicaciones para el diagnóstico diferencial entre la pulpitis y la periodontitis.

1.2 Etapa Científica (siglo XVII - 1910)

En esta época e impulsados por distintos avances tecnológicos comienza una corriente de estudiosos e instituciones que los reúnen y que sistematizan el conocimiento.

En 1632 nace en Delft (Holanda) Antony van Leeuwenhoek quien conoce las lupas de aumento como parte de su trabajo de comerciante de telas, y que tras aprender por su cuenta soplado y pulido de vidrio comienza en 1668 a mejorar la calidad de observación que podía lograrse hasta ese momento. Con los aparatos que creaba, desarrolló una inquietud por conocer todo aquello que pudiese observar con ellos, aprovechando la amplificación de hasta doscientas veces que había logrado.

En 1683, en una de sus tantas cartas a la *Royal Society of London* (entidad que reunía y representaba a los científicos de la época), comenta que al observar con aumento una sustancia que se desarrolla entre los dientes de su boca halló “pequeños animales” que se desarrollaban allí; acompañando un dibujo de sus observaciones que claramente recuerda a bacterias del tipo cocos agrupadas.

Por estas y otras observaciones microscópicas van Leeuwenhoek es considerado “Padre de la Microbiología”.

Lentamente comienzan a separarse como disciplinas distintas la medicina y la odontología. En 1728 aparece el primer tratado odontológico “*Le Chirurgien Dentiste*”, publicado por Pierre Fauchard fundador de la odontología moderna. Como recomendaciones relacionadas con la Endodoncia podemos encontrar: a) tratar caries profundas con mechas con eugenol, b) drenar abscesos a través de la cavidad pulpar, y c) obturar los conductos radiculares con láminas de plomo.

Para la conservación de la pulpa dentaria expuesta, Phillip Pfaff (dentista de Federico el Grande, rey de Prusia), en su libro “Tratado sobre los dientes del cuerpo humano y sus enfermedades” (1756), recomienda recubrir con oro la pulpa expuesta.

El concepto de obturación del espacio del conducto radicular propuesto por Fauchard es difundido y se utilizan diferentes materiales para lograr ese objetivo; en general metales maleables dependiendo de la condición social del paciente.

Así, Etienne Bourdet (dentista de Luis XV de Francia) en 1757, rellena la cavidad pulpar con oro en hojas. Esta técnica es introducida en Estados Unidos por Edward Hudson en 1809.

Edwin Maynard (1813 - 1891), un dentista norteamericano, que trabajaba en Baltimore y Washington DC, inventó muchos instrumentos y métodos odontológicos (aunque es más famoso por sus invenciones en armas de fuego), es quien fabrica el primer instrumento endodóntico en 1838 utilizando un resorte de reloj. Surge un principio técnico para la utilización de esos instrumentos en el conducto radicular: *“ir aumentando progresivamente el calibre del instrumento para lograr un aumento uniforme en el tamaño del conducto”*, este principio técnico sigue vigente hasta nuestros días.

En 1840 se funda el *Baltimore College of Dental Surgery*, primera escuela odontológica del mundo. Unos años más tarde (1857) Maynard se transforma en Profesor de teoría y práctica, lo que permitiría suponer que en esta primera escuela odontológica la enseñanza de la Endodoncia estaba presente.

En 1844 Horace Wells (1815 – 848) descubre las propiedades anestésicas del óxido nitroso, modificando las prácticas odontológicas.

Sanford C. Barnum sugiere el uso de dique de goma en 1864; Bowman emplea los conos de gutapercha para la obturación endodóntica en 1867.

Podríamos decir que en todo este tiempo la mayor preocupación era la obturación del conducto radicular, los materiales y las técnicas para lograrlo.

En 1889 Willoughby Dayton Miller (1853 – 1907) publica en Leipzig (Alemania) *Die mikro-organismen der mundhole* (Microorganismos de la cavidad bucal) que al año siguiente se publica en inglés en Estados Unidos. El Dr. Miller, odontólogo egresado (1879) de la Universidad de Pennsylvania vive en Europa donde se recibe de médico (1887) en la Universidad de Berlín, siendo el primer extranjero en dictar clases en una universidad alemana. El es quien postula la primera teoría racional del proceso de caries, involucrando a los microorganismos de la cavidad bucal como responsables de este proceso patológico.

En Alemania, Miller tiene la oportunidad de ser discípulo de Heinrich Hermann Robert Koch (1843 – 1910), médico alemán, considerado fundador de la bacteriología porque demostró la patogenicidad del *Bacillus anthracis* (1877), describió el *Mycobacterium tuberculosis* (1882) y aisló al *Vibrio cholerae* (1883). Además, desarrolló los “estándares de oro de la bacteriología” que establecen que para que un organismo sea considerado la causa de una enfermedad debe ser: 1) encontrado en todos los casos de la enfermedad examinados, mientras está ausente en organismos sanos, 2) puede ser preparado y mantenido en un cultivo puro, 3) es capaz de producir la infección original, incluso después de varias generaciones en cultivo, 4) es recuperable de un animal inoculado y puede cultivarse de nuevo.

Miller propone que los microorganismos orales que se encuentran en la caries juegan un papel en la etiología de enfermedades pulmonares,

problemas gástricos y abscesos cerebrales entre otras condiciones médicas.

En 1891 publica en *Dental Cosmos* (33:689-713) *The human mouth as a focus of infection* (La boca humana como un foco de infección), proponiendo como método preventivo la realización del tratamiento endodóntico; investigando en este campo y publicando en 1894 *An introduction to the study of the bacterio-pathology of the dental pulp* (Una introducción al estudio de la bacterio-patología de la pulpa dental. *Dental Cosmos* 36,505-28)

Durante estos años y ante la evidencia de la acción de los microorganismos en las patologías bucales, se comienza a buscar elementos antisépticos que pudiesen utilizarse para combatir la agresión bacteriana sobre las piezas dentarias y evitar o tratar la infección del conducto radicular.

Es así que en 1891 Frederic Otto Walkhoff (1860-1934) introduce el paramonoclorofenol como antiséptico endodóntico. En esta búsqueda se proponen mezclas explosivas como el dióxido de sodio (Kirk), sodio y potasio (Schreier), o colocar dentro del conducto ácido sulfúrico (Callahan). W.D. Miller propone el uso de pastas a base de formaldehído para utilizarlas dentro del conducto radicular.

Podríamos decir que en esta parte de la Etapa Científica la Endodoncia está íntimamente relacionada con la medicación intraconducto enérgica.

En 1895 Wilhelm Conrad Röntgen (1845-1923) descubre los rayos X, Walkhoff es el primer odontólogo en utilizar la nueva tecnología obteniendo una imagen radiográfica de sus propias piezas dentarias tras exponerse

durante 25 minutos a los rayos X, usando una chapa fotográfica de vidrio recubierta por una capa impermeable, y obteniendo una imagen radiográfica 6 semanas después.

C. Edmund Kells (1865-1928) cirujano dentista de New Orleans, Estados Unidos, fue el primero en utilizar los rayos X para comprobar la obturación con plomo del conducto radicular, en abril de 1896, utiliza un tiempo de exposición de 5 a 15 minutos y un tiempo de revelado de 30 a 60 minutos.

La posibilidad de utilizar la evaluación radiográfica para observar los efectos producidos por los tratamientos realizados dentro del conducto radicular revela las consecuencias de la utilización de medicaciones energéticas en los tejidos periapicales.

1.3 Etapa de la Infección Focal (1910 – 1928)

La primer idea de una teoría de infección focal ha sido atribuída a Hipócrates (c. 460 a.C. – c. 370 a.C.) quien refería la cura de un caso de artritis a una extracción dentaria. A principios de 1800 Benjamín Rush, un médico estadounidense también relaciona una extracción dentaria con la cura de artritis.

La idea vuelve a aparecer a finales del siglo XIX en medio de un creciente interés en los microorganismos, en parte debido a los trabajos Koch y Miller, y en parte debido a las imágenes preocupantes que se comienzan a observar en la zona periapical a través de las recientemente introducidas imágenes radiográficas.

En esta línea de pensamiento y aprovechando la información obtenida por las nuevas imágenes radiográficas William Hunter, un médico inglés, enseña que una salud oral pobre puede causar enfermedades sistémicas severas; profundizando sus teorías afirma, en 1911, que las obturaciones dentales son verdaderas “trampas” de microorganismos y que esa sepsis es la responsable de múltiples enfermedades (desde gastritis a enfermedades renales pasando por depresión mental, artritis, etc.).

Frank Billings introduce la teoría de la infección focal en Estados Unidos (1916), en un momento en que el concepto de sanidad aún estaba en sus inicios y en el que las enfermedades de contacto humano eran frecuentes; él afirma que la mayoría de las infecciones son consecuencia de la “suciedad” y por lo tanto evitables. Billings fue un paso más allá de Hunter y afirma que la remoción de las amígdalas y las piezas dentarias son remedio para infecciones focales. Las teorías de Billings continúan en su discípulo, Edward C. Rosenow quien hizo hincapié en la cooperación entre los dentistas y los médicos para curar estas infecciones, postulando que las exodoncias preventivas no son suficientes en sí mismas ya que pueden ocasionar una posible bacteriemia.

La difusión de la teoría de la infección focal hace que la comunidad odontológica se divida, en lo referido al tratamiento endodóntico, en tres grupos:

RADICALES: indican la exodoncia de las piezas dentarias tratadas endodónticamente o con caries profunda.

CONSERVADORES: continúan realizando tratamientos endodónticos buscando mejores resultados.

INVESTIGADORES: procuran mejorar la terapéutica endodóntica.

El trabajo de los investigadores y los conservadores hace que comience a resurgir la Endodoncia como disciplina odontológica.

1.4 Etapa del Resurgimiento Endodóntico (1928 -1936)

Kronfeld y Coolidge aclaran la histopatología pulpar y periapical; Hess, Hall, Grove y Sachs insisten en la instrumentación; Fish y Mc Lean investigan la patología periapical y definen las condiciones bacteriológicas periapicales de la patología crónica.

Herman, en 1930, introdujo el hidróxido de calcio como agente de recubrimiento pulpar. La terapia pulpar se hace mediante la desvitalización con arsénico y otros agentes de fijación.

Con el trabajo de estos estudiosos, y de otros como ellos, se clarifica la infección endodóntica estableciéndose que los microorganismos se ubicarán en el conducto radicular, afectando a los tejidos periapicales a través de sus subproductos y ocasionalmente por la infección de esos tejidos; no obstante, el organismo tiene los mecanismos para mantener (a través de la respuesta inmunológica) esa infección limitada al espacio de la cavidad pulpar, en una especie de equilibrio entre la agresión y la capacidad de defensa (inflamación crónica).

1.5 Etapa de la Afirmación de la Endodoncia (1936 – 1960)

El resurgir de la Endodoncia permite la aparición de investigadores endodónticos que conducen a una afirmación de esta disciplina como especialidad odontológica.

En 1936 Walker emplea el hipoclorito de sodio, introducido en la Primera Guerra Mundial como antiséptico para las heridas, como desinfectante intraconducto.

Louis I. Grossman, odontólogo norteamericano considerado Padre de la Endodoncia Moderna, evalúa en 1937 clínica y radiográficamente a dos mil pacientes que han recibido tratamiento endodóntico.

H. Zander confirma histológicamente que bajo los recubrimientos con hidróxido de calcio se formaban puentes dentinarios y la pulpa dentaria permanecía vital y sana.

En 1943, un grupo de profesionales se reunió en Chicago (Estados Unidos), y formaron la *American Association of Endodontists* (Asociación Americana de Endodoncistas).

En Argentina Oscar A. Maisto publica (1953) la primera investigación latinoamericana sobre hidróxido de calcio. Jorge Erausquin y Margarita Muruzabal son pioneros mundiales de la investigación endodóntica en animales y publican artículos que son clásicos de la literatura endodóntica global citados hasta nuestros días.

En 1953 un grupo de odontólogos, socios de la Asociación Odontológica Argentina (A.O.A.), siente la necesidad de agruparse para "*propender al progreso de la Endodoncia, procurando el intercambio de ideas respecto a métodos de tratamiento, sus bases y resultados, estimulando la investigación científica y facilitando la difusión de conocimientos y el mantenimiento de una alta calidad en los servicios profesionales de Endodoncia por medio de conferencias, cursos y publicaciones*" y fundan la Sociedad Argentina de Endodoncia (S.A.E.). Fueron 16 los socios presentes en la primera reunión y 10 los que enviaron

su adhesión por no poder concurrir personalmente. Sus nombres son: Maisto, Lagomarsino, García, Solinas, Amadeo, Fernandez Godard, Egozcue, Asseff, Rapaport, Tepper, Rajcovich, Garrido, Balbachán, Lopez Pelliza, Bado, Isasi, Tuero (Rosario), Soler (Rosario), Cristina, Rapela, Lopez Jové, Saroka, Castelli, Alzaga, Muruzabal y de los Santos.

En 1958 John I. Ingle y M. Levine proponen y dictan las primeras orientaciones para la estandarización del instrumental endodóntico específico.

1.6 Etapa de la Simplificación Endodóntica (1960 -)

La Asociación Dental Americana (*American Dental Association*) reconoce a la Endodoncia como especialidad en 1963.

Herbert Schilder (1929-2006), en 1967, introdujo el concepto de limpieza y conformación (*cleaning and shaping*). La limpieza hace referencia a la eliminación de todo el contenido del sistema de conductos radiculares, y la conformación se refiere a determinar una forma específica de cavidad dentro del conducto radicular para que pueda recibir a la obturación.

Podríamos decir, siguiendo a Yuri Kuttler (1908-1988), que en esta etapa “existe la tendencia a revisar y comparar las técnicas, con la finalidad de escoger las mejores y las más sencillas, suprimiendo de la práctica endodóntica lo superfluo y lo innecesario para que su realización sea más rápida, menos complicada y más accesible al profesional y al propio paciente”.

En los últimos treinta años podemos identificar dos épocas en esta etapa histórica que vienen sucediéndose alternativamente, coexistiendo ambas y prevaleciendo en algunos momentos una sobre otra; y estas son:

EPOCA TECNOLOGICA: muchos investigadores conjuntamente con la industria dental buscan y desarrollan aparatología para mejorar distintos aspectos del tratamiento endodóntico. Podemos identificar algunos campos en los que ha habido un trabajo constante en este sentido en los últimos años, entre otros: a) aparatología diagnóstica, b) generación de imágenes asistida por computadoras, c) dispositivos para lograr y mejorar la visibilidad dentro del conducto radicular, d) materiales de obturación, e) diseño de instrumentos endodónticos, f) mecanización de la instrumentación.

EPOCA BIOLOGICA: la aparatología disponible para la investigación permite mejorar los conocimientos de bacteriología e inmunología pulpar; el desarrollo de tecnologías que permiten el cultivo e ingeniería de tejidos abre un nuevo abanico de posibilidades para el tratamiento de la patología pulpar y nos obligan a replantear el paradigma de la posibilidad de conservación y regeneración pulpar.

Afirmada ya como especialidad odontológica, la Endodoncia es una disciplina indispensable para el odontólogo (aunque éste decida no concretar personalmente el tratamiento) para poder diagnosticar el estado de la pulpa dental y considerarlo en los posibles planes de tratamiento que podemos ofrecerle a nuestros pacientes.

CAPÍTULO 2

Pablo Spoleti - Francisco Blotta

Biología Pulpar

2.1 Introducción

Dada la estrecha relación embriológica, histológica, funcional, estructural y patológica, es imposible considerar a la dentina y a la pulpa dental como dos entidades aisladas. El hecho de ser una producto de la otra, y que ambas interactúan constantemente entre sí, habla de una asociación por la cual, desde hace años, se denomina al conjunto complejo dentino-pulpar.

El estudio y la comprensión de la histología y la fisiología del complejo dentino-pulpar, son la base de cualquier tratamiento dental rehabilitador; y es el puntapié inicial para la comprensión de la patología lo que permitirá, llegado el caso, establecer un correcto diagnóstico. Es el diagnóstico oportuno el camino que debe transitar el clínico para lograr ofrecer al paciente un plan de tratamiento adecuado.

La Endodoncia es una especialidad eminentemente clínica, donde los conocimientos teóricos y técnicos son puestos a prueba por los problemas de salud por los que el paciente consulta. De este modo, el estudio de la teoría, que complementa y enriquece a la práctica, debe estar orientado a la implicancia clínica que tienen los diferentes procesos y estructuras presentes en el complejo dentino-pulpar.

2.2 Embriología

En el desarrollo dentario se describen cuatro etapas teniendo presente que su desarrollo es un proceso continuo, estas son:

1. Etapa de yema, botón o brote dentario.
2. Etapa de caperuza o casquete.
3. Etapa de campana.
4. Etapa de campana tardía o folículo dental.

2.2.1 Etapa de Yema, Brote o Botón Epitelial

Aproximadamente a los cincuenta días del desarrollo embrionario, en las zonas correspondientes a la posición futura de los dientes deciduos, la proliferación del epitelio de lámina dental es más intensa y se forman veinte brotes (diez para cada uno de los maxilares).

2.2.2 Etapa de Casquete o Caperuza

Durante este estadio, el brote epitelial continúa su crecimiento, pero la proliferación es más activa en las porciones laterales. Esta estructura epitelial, con forma de casco, conforma el órgano del esmalte. Las células del ectomesénquima subyacentes se condensan formando una estructura esférica y originan la papila dentaria. El mesénquima local, que rodea al órgano de esmalte y la papila, se condensa y forma una estructura fibrosa a su alrededor denominada saco dental.

Durante esta etapa comienza la histodiferenciación del órgano de esmalte. Las células epiteliales de la parte cóncava del casquete adyacente

al ectomesénquima se hacen cilíndricas para formar el epitelio interno del órgano de esmalte. Las células periféricas de la porción convexa del casquete permanecen cuboides y representan el epitelio externo, ambos epitelios se ponen en contacto en los bordes del órgano dentario, en la denominada curva o asa cervical. Las células del retículo estrellado adoptan dicha forma debido a que la matriz extracelular que segregan las comprime.

El órgano de esmalte, la papila dental y el saco dental, conforman el germen dentario y son las estructuras responsables de la formación de todos los tejidos dentarios y periodontales.

2.2.3 Etapa de Campana

El órgano de esmalte aparece como una masa epitelial que toma paulatinamente la forma de la corona del diente correspondiente, comenzando por las cúspides y los bordes incisales. Durante esta etapa, se establecen los patrones coronarios de cúspides, rebordes, surcos y fosas. También aparece, por lo general, la formación de las yemas dentarias permanente.

Las células del epitelio adamantino interno inducen la diferenciación de las células periféricas de la papila en odontoblastos. La primera capa de dentina depositada por los odontoblastos estimula la diferenciación de las células del epitelio interno en ameloblastos.

2.2.4 Etapa del Folículo Dental o Etapa de Campana Tardía

Es la etapa donde el germen dentario inicia la formación de los tejidos mineralizados del diente, por medio de los procesos de amelogénesis, dentinogénesis y cementogénesis. En general, todos estos procesos histogenéticos tienen dos etapas comunes:

1. Producción de una matriz orgánica formada por sustancia intercelular fibrosa y amorfa.
2. Precipitación de sales minerales en la sustancia intercelular.

2.3 Histología

2.3.1 Pulpa Dental

La pulpa es un tejido conectivo laxo especializado, alojado en el interior de la pieza dentaria, rodeado en su totalidad (salvo en su extremo apical, donde se encuentra el foramen) por un tejido mineralizado denominado dentina.

Como todo tejido conectivo está compuesto por matriz extracelular (sustancia fundamental y fibras), células, vasos y nervios.

2.3.1.1 Zonas de la Pulpa

Clásicamente, en forma didáctica, se describen 4 zonas en la pulpa dental. Una capa de odontoblastos, subyacente a la dentina, por debajo de esta, una zona pobre en células. En el centro del tejido, encontramos arteriolas, vénulas, capilares, fibras nerviosas y algunas células, lo cual se

denomina pulpa propiamente dicha. Entre esta última y la zona pobre en células, se destaca una zona de abundante contenido celular.

La capa de odontoblastos, circunscribe la zona más periférica de la pulpa. El cuerpo de estas células se encuentra en la pulpa mientras que unas prolongaciones citoplasmáticas (el proceso odontoblástico) se proyectan desde el cuerpo celular hacia el interior de la dentina. En esta capa, se pueden evidenciar algunas terminales nerviosas que constituyen el plexo de Raschkow, capilares sanguíneos, fibras colágenas, proteoglicanos y algunas células dendríticas que expresan moléculas del complejo mayor de histocompatibilidad (MHC) Clase II.

Hacia el centro de la pulpa encontramos una zona acelular, que permite la difusión de sustratos y nutrientes, así como también desechos del metabolismo odontoblástico. Esta zona acelular, también conocida como zona oligocelular de Weil, no es un espacio vacío sino que está constituido principalmente por matriz extracelular rica en proteoglicanos, pequeñas arteriolas y vénulas, fibras amielínicas y prolongaciones de fibroblastos. Esta zona puede variar de espesor de acuerdo al estado metabólico de los odontoblastos, en los primeros años de formación de la pieza dentaria donde los odontoblastos presentan un elevado nivel metabólico suele ser difícil de identificar en preparados histológicos.

Si seguimos profundizando hacia la pulpa propiamente dicha, nos encontramos con la zona rica en células. Podemos encontrar células mesenquimales indiferenciadas, linfocitos, macrófagos y fibroblastos. Es por la mayor densidad de fibroblastos que se pueden diferenciar la zona rica en células de la pulpa propiamente dicha.

Así como la zona pobre en células varía en espesor de acuerdo al estado metabólico de los odontoblastos, la zona rica en células lo hace dependiendo de la localización, es mucho más prominente y abundante en la pulpa coronaria que en la radicular.

El centro de la pulpa aloja los vasos sanguíneos de mayor calibre, las fibras nerviosas, fibroblastos, células inmunocompetentes y células indiferenciadas. Estas últimas dos suelen tener una localización perivascular característica.

2.3.1.2 Células de la Pulpa

Odontoblastos: los odontoblastos son las células más diferenciadas de la pulpa dental, situadas en la periferia pulpar y subyacentes a la dentina. Estructuralmente presentan un cuerpo celular, que constituye la zona odontoblástica de la pulpa y una prolongación citoplasmática que atraviesa la predentina y se aloja en los túbulos dentinarios denominada proceso odontoblástico. La extensión de este último en el interior de la dentina es un punto muy controversial. Algunos estudios demuestran que su extensión promedio oscila entre 0,1 a 1 mm. Otros trabajos, realizados con microscopio electrónico de barrido, demuestran que puede llegar hasta la unión amelodentinaria. Se ha sugerido que el proceso odontoblástico ocupa toda la longitud de los túbulos sólo en las primeras fases del desarrollo, mientras que en un diente adulto las prolongaciones pueden presentar distintas longitudes, alcanzando en algunos casos la dentina periférica.

Morfológicamente, los odontoblastos, pueden presentar variaciones de acuerdo a su actividad funcional (columnares en los estadios de mayor

actividad y cuboides en los estados de reposo) y a la ubicación (columnares en la porción coronaria, achatándose a medida que se extienden hacia los conductos radiculares). Lo mismo ocurre con su ultraestructura, los odontoblastos presentan todas las organelas características de las células secretoras, las cuales varían en número y disposición en concordancia con su estado funcional. Presentan un núcleo, con varios nucléolos, polarizado en el extremo basal, un retículo endoplasmático rugoso prominente cuyas cisternas se disponen paralelas al eje longitudinal del cuerpo celular. El complejo de Golgi aparece muy desarrollado, siempre con una ubicación supranuclear con numerosas vacuolas de transporte en la porción inmadura y otras vacuolas secretorias en el extremo maduro. Por último, cabe destacar el elevado número de mitocondrias distribuidas por todo el cuerpo celular.

Son los responsables de la síntesis y secreción del componente orgánico de la dentina y la predentina (colágeno, proteoglicanos y otras proteínas no colágenas) el cual secretan, según propuso Linde, en dos niveles hipotéticos. Un primer nivel mayoritario, en la porción más apical del cuerpo celular, donde abunda la secreción de proteoglicanos y colágeno. El segundo nivel de secreción ocurre en la porción del proceso odontoblástico que se encuentra sumergido en la predentina y está cerca del frente de mineralización. A este nivel, se secretan proteínas no colágenas. Este grupo de proteínas están implicadas en el proceso de mineralización ya que actúan como centros de cristalización para la hidroxiapatita. El odontoblasto secreta matrizmetaloproteasas (MMP), enzimas que degradan los proteoglicanos y remodelan la matriz de la predentina favoreciendo la mineralización. Para que este proceso tenga lugar, es necesario un gran aporte de nutrientes, entre ellos, iones de

calcio y fosfato para permitir el depósito de la hidroxiapatita. Estos iones provienen de capilares subodontoblásticos, son transportados a través del cuerpo celular por vacuolas (o bien atraviesan el espacio interodontoblástico) y almacenados en el complejo de Golgi. Posteriormente serán vertidos al medio por exocitosis a través de vacuolas junto a una enzima, la fosfatasa alcalina. Esta enzima también está asociada con el transporte de calcio al interior de la célula y con la remoción del pirofosfato, sustancia que inhibe la mineralización. Las vesículas proveen el ambiente necesario para la formación del cristal de hidroxiapatita, que se orienta siguiendo la disposición de las fibras colágenas.

Hay diferentes uniones entre los odontoblastos adyacentes, constituyendo lo que se conoce como complejos de unión; encontramos entre ellas: **unión hermética** entre las membranas citoplasmáticas de dos odontoblastos vecinos, denominada zona occludens, que aunque si bien no rodean la totalidad del cuerpo celular -lo que permite pensar la existencia de un espacio entre ellos por donde pueden pasar iones y pequeñas moléculas- solidarizan los cuerpos celulares entre sí haciendo que cualquier perturbación en la posición celular sea transmitida a las células vecinas; unión con **desmosomas** y **desmosomas modificados** (zona adherens) con la presencia de tonofilamentos; y **uniones tipo brecha** (o GAP) en las cuales hay una solución de continuidad en las membranas citoplasmáticas de células adyacentes, lo cual sugiere que hay una intercomunicación entre los cuerpos celulares que permite un pasaje de iones y pequeñas moléculas hidrosolubles (como las moléculas de señalización). Desde esta perspectiva, podemos pensar

que este tipo de unión permite la respuesta coordinada de un grupo de odontoblastos ante determinadas situaciones (fisiológicas o patológicas).

Es importante destacar que el odontoblasto maduro es una célula altamente diferenciada que cumple con dos funciones: a) secretora: interviniendo en la formación de dentina y en la secreción de enzimas y mediadores químicos que intervienen en el mantenimiento celular y participan en la defensa inmunológica; y B) sensitiva (probablemente ligada a su origen embriológico) reaccionando frente a fuerzas mecánicas, antígenos y gradientes térmicos y, por otro lado, a hormonas, sustancias autocrinas y paracrinas. El odontoblasto ha perdido la capacidad de dividirse. Los nuevos odontoblastos, que se originan en los procesos reparativos de la dentina, lo hacen a expensas de las células mesenquimales indiferenciadas, aunque algunos autores opinan que podría derivar de los fibroblastos pulpares.

Fibroblastos: son las células más abundantes del tejido conectivo pulpar, especialmente en la corona, donde forman la capa rica en células. Los fibroblastos pulpares son células fusiformes con núcleos ovoides y numerosas prolongaciones aunque su morfología, como la de los odontoblastos, varía de acuerdo a su estado funcional. Presentan las organelas de las células secretorias, a saber, un aparato de Golgi muy desarrollado, un núcleo polarizado y un retículo endoplasmático rugoso abundante. Los fibroblastos son células multifuncionales, forman, mantienen y regulan el recambio de la matriz extracelular fibrilar y amorfa (sintetizan y secretan la mayor parte de los componentes extracelulares, es decir, el colágeno -tipo I y III- y la sustancia fundamental). Por otro lado tienen la capacidad de degradar el colágeno como respuesta ante distintos estímulos fisiológicos del medio interno. Se piensa también que

estas células pueden tener el potencial de originar nuevos odontoblastos en la periferia de la pulpa cuando se amerita.

Células Mesenquimáticas Indiferenciadas: estas células derivan del ectodermo de las crestas neurales. Poseen abundante citoplasma y prolongaciones citoplasmáticas periféricas lo que les confiere una forma estrellada. Constituyen las células de reserva de la pulpa por su capacidad de diferenciarse en nuevos odontoblastos o fibroblastos, según el estímulo que actúe. Si bien se las encuentra principalmente bajo los odontoblastos en la zona rica en células, Ten Cate (1986) refiere que estas células se hallan en toda el área celular y en la zona central de la pulpa y se relacionan a menudo con los vasos sanguíneos. Baume referido por Ingle (1996), revisó estudios ultraestructurales que sugieren la existencia de conexiones citoplasmáticas entre los odontoblastos y éstas células mesenquimales subyacentes. El mismo autor señaló que al morir o lesionarse los odontoblastos, a través de tales conexiones enviarían señales a éstas células menos diferenciadas y harían que se dividan y se diferencien, formando odontoblastos o células similares.

Linfocitos: son las células responsables de la especificidad en la respuesta inmunológica. Hay dos grandes grupos de linfocitos, los B y los T. Los linfocitos B son aquellos que se diferencian en células productoras de anticuerpos y cumplen un papel fundamental en la inmunidad humoral. Los linfocitos T, por el contrario modulan la respuesta inmunológica desencadenada por proteínas antigénicas. A su vez esta última población se subdivide en linfocitos citotóxicos (CD8+) y helper (CD4+). Los primeros cumplen la función de causar la lisis de aquellas células que expresen antígenos extraños, mientras que los segundos, tras ser activados, segregan diferentes citoquinas como IL-2 e

Interferón γ (linfocitos T helper₁) e IL- 4, 5 y 6 (linfocitos T helper₂). Los linfocitos T son residentes normales de la pulpa sana encontrándose ampliamente diseminados entre los vasos pulpares, mientras que es raro encontrar linfocitos B y células plasmáticas (que es la forma madura y productora de anticuerpos de los linfocitos B). Los linfocitos T participan en la respuesta inmunológica inicial; estas células se activan mediante mecanismos inmunológicos ante la presencia de antígenos provenientes de la caries liberando linfoquinas que provocan vasodilatación pulpar.

Macrófagos: son monocitos que han abandonado el torrente sanguíneo y entran en los tejidos. Los diferentes fenotipos de macrófagos dependerán de las moléculas de superficie que presenten al diferenciarse y activarse. Normalmente, se los encuentra en los tejidos fagocitando células muertas o heridas y partículas que reconozcan como extrañas. Cuando son activados, adquieren mayor movilidad y capacidad fagocitaria, así como también aumenta el número de biomoléculas responsables de la defensa pulpar (enzimas bactericidas, citoquinas, factores de crecimiento y radicales libres de oxígeno). Cuando son requeridos y estimulados correctamente, también pueden expresar moléculas del complejo mayor de histocompatibilidad clase II y actuar como células presentadoras de antígenos para los linfocitos T.

Células Dendríticas: son leucocitos derivados del tejido hematopoyético de amplia distribución en los tejidos. Se caracterizan por sus numerosas prolongaciones; por expresar constitutivamente moléculas del complejo mayor de histocompatibilidad clase II; por su alta movilidad; su escasa actividad fagocitaria; y, su importante capacidad para presentar antígenos a los linfocitos T. Se las suele encontrar en la zona linder a los odontoblastos y adyacentes a los vasos sanguíneos pulpares. En el

tejido pulpar pueden actuar de dos maneras: a) durante la respuesta inflamatoria inicial son las únicas células que pueden estimular a los linfocitos T naive almacenados en los ganglios linfáticos; b) presentando antígenos a los linfocitos T de memoria residentes de la pulpa (respuesta inmunológica secundaria).

2.3.1.3 Matriz Extracelular

La pulpa dental, como tejido conectivo laxo, está constituida por sustancia fundamental y fibras.

El componente principal de todo tejido conectivo es el colágeno. Hay distintos tipos de colágeno cuya formación depende de las uniones que se produzcan durante la biosíntesis realizada por los fibroblastos. El colágeno se considera una familia de moléculas estrechamente relacionadas pero genéticamente distintas. Así, pueden encontrarse distribuidos en el organismo 21 tipos diferentes de colágeno (Tipo I al XXI). La célula principal encargada de la síntesis de colágeno es el fibroblasto.

Si bien el colágeno es el componente orgánico principal de la pulpa, su proporción en relación a la de otros tejidos conectivos es mucho menor. El colágeno tipo I es el predominante y el encargado del mantenimiento de la estructura pulpar. También se encuentra en abundancia, aunque en menor medida, colágeno tipo III. Dado que este último suele distribuirse formado finos haces fibrilares, se cree que le confiere a la pulpa cierta elasticidad. Otros tipos de colágenos que pueden ser identificados en el tejido pulpar son el colágeno tipo IV y V.

Otro tipo de fibras que podemos encontrar formando parte de la matriz extracelular pulpar son las fibras elásticas y las fibras reticulares.

La sustancia fundamental es la responsable primaria de la viscoelasticidad y la función de filtración del tejido conectivo. Está compuesta principalmente de macromoléculas denominadas proteoglicanos. Éstos se componen de un núcleo protéico con cadenas laterales de polisacáridos denominados glucosaminoglicanos o mucopolisacáridos. La matriz extracelular, también presenta glucoproteínas de adhesión como la fibronectina que regula las interacciones de las células, entre sí y con la matriz. Los fibroblastos son los responsables de segregar, mantener y degradar la matriz extracelular.

Los glucosaminoglicanos son cadenas no ramificadas de disacáridos polimerizados (entre 70 y 200 unidades). Los disacáridos presentes suelen ser glucosamina y galactosamina, pudiendo contener grupos sulfatados y/o derivados de ácidos carboxílicos. Existen 4 tipos de mucopolisacáridos: el ácido hialurónico (el único no sulfatado), el heparán sulfato, el condroitín sulfato y el queratán sulfato.

El ácido hialurónico se puede presentar como cadenas libres, mientras que los demás se presentan como constituyentes de los proteoglicanos. Debido a su intensa carga negativa, producto de los grupos carboxílicos y los grupos sulfatados, los proteoglicanos son intensamente hidrofílicos y capturan moléculas de agua (agua fija en estado coloidal). Son responsables de la característica de gel de la pulpa, que durante los procesos inflamatorios e infecciosos actúa como barrera mecánica para las bacterias y además le proveen a la pulpa una protección contra la compresión. Aún así, algunas bacterias presentan como factor de diseminación hialuronidasa la cual hidroliza los glucosaminoglicanos facilitando la penetración bacteriana.

Tanto los proteoglicanos como los mucopolisacáridos presentan una gran afinidad por el colágeno, por lo cual cumplen un rol fundamental durante la dentinogénesis. El condroitín sulfato presenta una gran capacidad para atraer iones de calcio y se cree que está involucrado en el mantenimiento del fosfato cálcico durante la mineralización.

2.4 Fisiología

2.4.1 Irrigación Pulpar

La pulpa dental presenta un sistema microcirculatorio ya que carece de verdaderas venas y arterias, siendo los vasos de mayor calibre las arteriolas y las vénulas. Su función principal es la de mantener la homeostasis del medio pulpar a través de la regulación del líquido intersticial y la nutrición de las células. Esto lo logra mediante el transporte de nutrientes, hormonas y gases, y la remoción de los desechos metabólicos. A su vez, responde ante estímulos inflamatorios con grandes modificaciones en la microcirculación y mediante la expresión en las células endoteliales de ciertas proteínas que lideran el reclutamiento de las células inmunocompetentes del torrente sanguíneo hacia los tejidos.

Arteriolas: la sangre llega a las piezas dentarias a través de arteriolas de 100 μm de diámetro. Éstas ingresan al diente a través del foramen apical, y en el caso de las de menor calibre, a través de conductos laterales. Atraviesan el estroma pulpar por el centro de la misma y se extienden lateralmente hacia la capa de odontoblastos donde forman un plexo capilar. Las arteriolas son vasos resistentes, con una importante capa de tejido muscular liso que controla el tono vascular. A medida que se ramifica, adopta diferentes nombres en relación a su tamaño hasta llegar a la

arteriola terminal que es el punto de unión con los capilares. Esta unión está caracterizada por la presencia de acúmulos de músculo liso que actúan como esfínteres precapilares. Éstos están bajo control neuronal y celular local y sirven para regular el flujo sanguíneo a través de la red capilar.

Capilares: los capilares son elementos accesorios y de ayuda para la microcirculación, ya que actúan como vasos de intercambio regulando el transporte o la difusión de sustancias entre el torrente sanguíneo y los tejidos. Están compuestos por una capa única de células endoteliales dispuestas sobre una membrana basal, y recubiertos por fibras reticulares y colágenas. Esta disposición les permite funcionar como una membrana semi permeable que en condiciones normales evita la extravasación de proteínas y células.

Vénulas: las vénulas se encargan de transportar los desechos metabólicos del tejido. La presión hidrostática en su interior es regulada por los esfínteres postcapilares. Además las anastomosis arteriovenosas permiten una regulación regional del flujo sanguíneo pulpar.

Vasos linfáticos: la vasculatura linfática forma una red de vasos en el intersticio que drenan líquidos y proteínas filtradas y los devuelve al torrente sanguíneo. Además tienen un papel preponderante en la respuesta inflamatoria, ya que las células dendríticas subyacentes a la capa odontoblástica, viajan a través de ellos hasta los ganglios linfáticos regionales para presentarle antígenos a los linfocitos T naive almacenados. Como también sirven para eliminar bacterias y sus subproductos de los tejidos, durante la inflamación, suelen formarse nuevas redes linfáticas para satisfacer la demanda.

2.4.2 Inervación

La inervación de la pulpa incluye fibras que llevan información al Sistema Nervioso Central (aférentes), que conducen los impulsos sensoriales; y neuronas autónomas que permiten la modulación de la microcirculación y la dentinogénesis (eferentes).

Las fibras nerviosas sensoriales pueden clasificarse de acuerdo a su función y la velocidad de conducción. (Tabla 1)

| Tabla 1. Clasificación de las fibras nerviosas sensoriales | | |
|---|--------------------------------|--------------------------------------|
| Tipo de fibra | Función | Velocidad de Conducción (m/s) |
| A α | Motora, propiocepción. | 70-120 |
| A β | Presión, tacto. | 30-70 |
| A γ | Motora en los husos musculares | 13-30 |
| A δ | Dolor, temperatura, tacto | 6-30 |
| C | Dolor | 0,5 - 2 |

La inervación simpática de las piezas dentarias procede del ganglio cervical superior, a partir de allí viajan junto con el nervio carotídeo interno, se unen al ganglio de Gasser y llegan a las piezas dentarias a través de las ramas maxilar y mandibular del trigémino. En la pulpa adulta, forman plexos alrededor de las arteriolas. La estimulación de estas fibras provoca la constricción arteriolar y una disminución del flujo sanguíneo. Estas fibras se encuentran en la parte más profunda de la pulpa.

Las fibras sensoriales provienen del trigémino e ingresan a través del foramen en estrecha relación con los vasos. Los nervios sensitivos (aférentes) más grandes se encuentran en la zona central de la pulpa y se dirigen coronal y periféricamente dividiéndose en unidades cada vez más pequeñas. Subyacente a la zona rica en células, los nervios se ramifican extensamente, formando la capa parietal de nervios, conocida también como plexo de Raschkow. Muchas de estas fibras entran a la zona odontoblástica donde pasan y rodean a los odontoblastos y algunas penetran en la predentina y aún en la dentina. En la pulpa podemos encontrar, principalmente, dos tipos de fibras nerviosas sensoriales: mielínicas (fibras A) y amielínicas (fibras C). Las fibras A que encontramos son las A β y A δ (casi el 90%), ambas inervan los túbulos dentinarios y se estimulan por el movimiento del fluido dentinario. Las fibras A β son las más sensibles a este estímulo. (Tabla 2)

| Tabla 2. Características de las fibras sensoriales | | | | |
|---|------------------------|---|---------------------------|---------------------------|
| Fibra | Capa de mielina | Localización | Respuesta dolorosa | Umbral de estímulo |
| A δ | Si | Principalmente en la corona de la pieza dentaria en la periferia pulpar | Aguda, punzante | Bajo |
| C | No | En el estroma pulpar | Urente | Alto |

Las fibras nerviosas de la pulpa dentaria cumplen principalmente dos funciones, por un lado monitorean las sensaciones dolorosas, y por otro participan en la regulación de la respuesta inflamatoria.

El dolor pulpar es causado principalmente por el movimiento del fluido dentinario (teoría hidrodinámica del dolor) y por lesiones pulpares. Las fibras A son activadas por los estímulos hidrodinámicos, mientras que las C (por su mayor profundidad) se ven afectadas solo cuando hay una lesión en el tejido.

Las fibras nerviosas pulpares contienen neuropéptidos como el péptido relacionado con el gen de la calcitonina, la sustancia P y la neurocinina A. La liberación de estas moléculas ocurre ante la lesión tisular, produciendo vasodilatación, contribuyendo a la inflamación y a la cicatrización de las heridas.

2.5 Funciones de la Pulpa

Por todo lo expuesto, se puede resumir que las funciones de la pulpa son:

Arquitectónica: la formación de dentina ocurre a través de toda la vida del diente con ritmos diferentes y en formas diversas. La dentina primaria es la que se forma durante el desarrollo embrionario y post embrionario del diente, es tubular y regularmente acomodada porque los odontoblastos no están superpuestos y el diente está sujeto a mínimos estímulos (no hay estímulos oclusales constantes). A medida que las fuerzas y estímulos funcionales se ejercen sobre el diente (masticación), el depósito de dentina aumenta. Mientras los odontoblastos secretan la matriz orgánica, se retraen hacia el centro de la cavidad pulpar, se amontonan y

su dirección se altera. La dentina producida se vuelve curvilínea y contiene menos túbulos por unidad de superficie. Este tipo de dentina ha recibido apropiadamente el nombre de dentina secundaria.

Sensitiva: la pulpa dental como cualquier otro tejido conjuntivo, requiere un aporte nervioso para proporcionar sus dos funciones primarias que están relacionadas: control vasomotor y defensa. La inervación vasomotora controla los movimientos de la capa muscular de la pared de los vasos sanguíneos, que provoca expansión (vasodilatación) o contracción (vasoconstricción). Dicho control regula el volumen sanguíneo y la cantidad de fluido sanguíneo de una arteriola en particular. Esto, a su vez, afecta el intercambio de líquidos entre el tejido y los capilares e influye en la intensidad de la presión intrapulpar. Un envío persistente de impulsos nerviosos hacia el Sistema Nervioso Central (aférente) y un retorno del flujo de impulsos desde el mismo (eferente) a las células musculares lisas de la pared de los vasos sanguíneos (túnica media) puede iniciar la primera fase de la inflamación, es decir una vasoconstricción transitoria seguida por vasodilatación. La supervivencia de cualquier organismo viviente depende de su habilidad para reconocer, responder y adaptarse a los cambios agresivos en el ambiente donde vive. Esta función nerviosa y defensiva básica es aplicable a la pulpa dental.

Defensiva: los procedimientos operatorios, caries, abrasión, atrición y erosión producen episodios de formación rápida de dentina de forma desorganizada. Este es un mecanismo defensivo para compensar la pérdida dentinaria localizada en la superficie del diente. De esta manera, la pulpa dental busca mantenerse aislada del medio bucal.

Nutritiva: la pulpa dental debe mantener la vitalidad de la dentina aportando oxígeno y nutrientes a los odontoblastos, así como procurar un eficiente drenaje de los subproductos metabólicos producidos por los diferentes grupos celulares. El logro de la función nutritiva es posible por la rica red capilar periférica (plexo capilar subodontoblástico) y sus numerosas proyecciones a la zona odontoblástica. Los sustratos metabólicos hidrosolubles y los componentes plasmáticos se filtran a través de la pared capilar. Esto ocurre cuando la presión dentro del capilar proveniente del bombeo cardiaco (presión hidrostática) es mayor que la presión tisular (presión osmótica) de la pulpa. El líquido tisular reingresa al capilar en su terminal venosa, cuando la diferencia de la presión osmótica que favorece la reabsorción, excede la presión hidrostática que favorece la filtración.

2.6. Dentina

2.6.1 Generalidades

Como dijimos, la pulpa dentaria normal durante toda la vida forma dentina que constituirá la cavidad pulpar. La dentina madura se compone aproximadamente un 70% de matriz inorgánica, un 20% de material orgánico y un 10% de agua. La fase mineral está formada principalmente por cristales de hidroxiapatita. Además de éstos hay cierta cantidad de fosfatos amorfos, carbonatos, sulfatos y oligoelementos como flúor, cobre, zinc, hierro, magnesio entre otros. Alrededor del 90% de la parte orgánica la constituyen fibras de colágeno tipo I, en menor medida encontramos colágeno tipo V, proteoglicanos, fosfolípidos, factores de crecimiento (proteínas morfogenéticas óseas, factor de crecimiento similar a la insulina y factor de crecimiento transformador β) y proteínas no colágenas

(dentinofosfoproteína, la sialoproteína de la dentina, la osteocalcina, la osteopontina y la sialoproteína ósea). La dentina en la porción coronaria se halla recubierta a manera de casquete por el esmalte, mientras que en la región radicular se encuentra tapizada por el cemento.

Hay muchas formas para clasificar la dentina, ya sea por su ubicación, su función o sus características histológicas, sin embargo ninguna involucra la clínica. Debe destacarse el continuo depósito de dentina sobre las paredes del conducto y la cámara pulpar (a veces de forma lenta y otras de forma más acelerada) durante toda la vida de la pieza dentaria. Esto trae implicancias clínicas ya que, por ejemplo, en un paciente joven con grandes desgastes oclusales por bruxismo hallaremos anatomías pulpares que podrían no corresponder con la edad del paciente. El conocimiento de la biología del complejo dentino-pulpar, debe servir al clínico para anticipar las posibles alteraciones de la cámara y los conductos y comprender determinadas situaciones clínicas.

Podríamos dividir a la dentina en tres grandes grupos, la dentina primaria, generada por los odontoblastos primarios desde que comienza a depositarse durante los primeros estadios de la dentinogénesis hasta que la pieza dentaria entra en oclusión; una dentina secundaria, que es aquella que se forma durante el resto de la vida del diente en situaciones fisiológicas; y la dentina terciaria que es producida por los odontoblastos ante situaciones patológicas.

La dentina primaria se secreta a una velocidad relativamente alta. Tiene una estructura regular y contiene túbulos (túbulo dentinario) en forma de S por el apiñamiento de los odontoblastos hacia el centro del diente (al haber menos superficie, los odontoblastos comienza a encimarse entre sí).

Estos túbulos contienen los procesos odontoblásticos. Durante la dentinogénesis primaria, alrededor de los procesos odontoblásticos se segrega una mayor cantidad de proteoglicanos que de fibras colágenas y a su vez es mayor el precipitado de minerales. Esto genera que la dentina que se encuentra rodeando los túbulos dentinarios (dentina peritubular) esté más calcificada que la que se encuentra entre los túbulos (dentina intertubular); lo que reviste importancia clínica desde la aparición de los sistemas adhesivos y el grabado ácido, ya que la mayor descalcificación que sufre esta dentina durante el grabado ácido permite crear microretenciones en las que ingresan las moléculas resinosas de los sistemas adhesivos.

La dentina secundaria es la que se forma después que se ha completado la formación de la raíz del diente. Clásicamente se describía como la sintetizada a partir del momento en que el diente entra en oclusión, pero se ha demostrado que también se haya presente en dientes que aún no han erupcionado o están retenidos. Esta dentina se deposita más lentamente que la primaria, pero su producción continúa durante toda la vida del diente.

La dentina terciaria deforma la cámara pulpar en los sitios donde existe un estímulo buscando mantener aislada a la pulpa del elemento que generó el estímulo (caries o los procedimientos operatorios). La cantidad y calidad de la dentina terciaria que se produce se encuentra relacionada con la duración e intensidad del estímulo; cuanto más fuerte sean, más rápida e irregular será la aposición de dentina terciaria; si por el contrario el estímulo es menos activo, ésta se deposita lentamente, siendo su patrón más regular. Algunos autores prefieren diferenciar dos tipos de dentina terciaria tomando como parámetro si es una dentina producida por los odontoblastos

iniciales (dentina reaccional) o si es producida por odontoblastos jóvenes que reemplazan a los odontoblastos originarios y que se han diferenciado de células madre indiferenciadas o de fibroblastos (dentina reparativa), aunque estas no puede diferenciarse clínicamente.

Estructuralmente se divide a la dentina en dentina del manto, dentina peripulpar y predentina. La dentina del manto es una delgada capa de 20 μm de espesor ubicada por debajo del esmalte y el cemento. La matriz orgánica de este tipo de dentina está formada por fibras de colágeno muy gruesas que se disponen en forma ordenada y regular. Una vez formada la dentina del manto, comienza a depositarse el resto de dentina, que se conoce como dentina peripulpar. Ésta forma el mayor volumen de dentina de la pieza dentaria, y se extiende desde la zona del manto hasta la predentina. La predentina es una capa de dentina sin mineralizar, de 20 μm a 30 μm de ancho, situada entre los odontoblastos y la dentina peripulpar.

En la estructura de la dentina se pueden distinguir dos componentes básicos: la matriz mineralizada y los túbulos dentinarios que la atraviesan en todo su espesor y que alojan a los procesos odontoblásticos. Dichos túbulos miden desde 0,5 μm de diámetro a nivel de la unión de la dentina con el esmalte (donde representan un 1% de la superficie) y hasta 3,2 μm a nivel de la pared pulpar (pueden llegar a un 45% de la superficie).

La presencia y el diámetro de estos túbulos determina la permeabilidad dentinaria, que debe tenerse en cuenta: a) al considerar la forma en que se da el avance del proceso de caries (éste será más o menos rápido de acuerdo al tipo de dentina que enfrente); b) para comprender que una caries incipiente producirá una respuesta pulpar debido al pasaje de subproductos de microorganismos a través de los

túbulos dentinarios; y, c) durante cualquier procedimiento operatorio en dentina, ya que al desgastar dentina profunda (con túbulos amplios, es decir, mayor permeabilidad), cualquier sustancia que coloquemos sobre ella, muy probablemente difundirá hacia la pulpa.

Tanto la edad como irritantes crónicos, pueden producir la obliteración de los túbulos dentinarios como un mecanismo de defensa. A este proceso se lo conoce como esclerosis dentinaria.

Un factor que también influye en este proceso inflamatorio es el fluido dentinario que se encuentra en el interior de los túbulos. Éste es un ultrafiltrado de la sangre presente en los capilares pulpaes, su composición se asemeja a la del plasma. Al quedar expuestos los túbulos, por diferencias de presión el fluido dentinario tiende a salir del túbulo, generando una fuerza hidrodinámica en dirección opuesta a la pulpa, los que dificultaría a los metabolitos bacterianos llegar al interior de la cavidad pulpar.

El fluido dentinario tiene implicancia también en el mecanismo del dolor. Al encontrarse libre en el interior de los túbulos, tiene la capacidad de moverse. Al exponerse los túbulos, los diferentes estímulos pueden provocar la entrada o la salida del fluido (en algunos casos, incluso puede ocurrir la aspiración del odontoblasto). Este movimiento estimula las fibras nerviosas terminales que se encuentran en la capa odontoblástica y generan dolor (teoría hidrodinámica del dolor).

2.7 Patología

La patología pulpar puede presentarse como consecuencia de diversas injurias, tales como caries, traumatismos, procedimientos

restauradores. Esta respuesta implica una matriz compleja de mecanismos inmunológicos, algunos de los cuales actúan inicialmente para proteger a la pulpa dentaria y a la región periapical, mientras que otros median en la destrucción tisular, particularmente la reabsorción ósea. La regulación de la inflamación periapical y la degradación tisular es altamente intrincada; hay evidencia de que los factores derivados del huésped, tales como citoquinas, metabolitos del ácido araquidónico, neuropéptidos, anticuerpos y el sistema de complemento están involucrados en la patogénesis de la periodontitis apical.

La etiología prevalente de la patología pulpar y periapical es la bacteriana (a través de un proceso de caries). Todos los microorganismos de la cavidad bucal pueden, potencialmente, estar involucrados en este proceso patológico.

2.7.1 Infección Endodóntica

La cavidad bucal, como el resto del tracto digestivo, está colonizada en forma permanente (desde el nacimiento) por microorganismos que constituyen la flora normal; y se distingue a sí misma de otros ambientes por tener más de 700 unidades taxonómicas, de las que cerca de la mitad tienen representantes cultivables.

Por muchos años se ha considerado que las bacterias se comportaban como individuos autosuficientes y mantenían un estilo de vida estrictamente unicelular (microorganismos planctónicos), considerando a la masa bacteriana -durante una infección- nada más que la suma de esos individuos.

Nuestra percepción de los microorganismos como individuos con un estilo de vida unicelular está anclada en el paradigma de cultivo puro de la

época de Robert Koch, cuando estableció su “estándar de oro” para definir un patógeno bacteriano utilizando un enfoque de cultivo puro. En verdad, el concepto de Koch ha llevado a un gran éxito en la identificación de patógenos bacterianos y el desarrollo de antibióticos para el tratamiento de infecciones bacterianas agudas.

Dentro de los microorganismos que podemos encontrar en la cavidad bucal hay bacterias, hongos, y virus. Bacterias aerobias estrictas o anaerobias estrictas y las variantes posibles entre ellas; Gram positivas y Gram negativas. Debe recordarse que las Gram negativas, por su característica morfológica de poseer una doble membrana (membrana citoplasmática y membrana externa con una capa de proteoglicanos interpuesta entre ambas), son más difíciles de erradicar por la acción de agentes antimicrobianos.

Entre los hongos que forman parte de la flora normal de la cavidad bucal el más frecuente es *Candida* spp.

La descripción de virus involucrados en la infección endodóntica es relativamente reciente (debido en parte al desarrollo de técnicas de aislamiento e identificación) apareciendo en la literatura la mención de la presencia de: el Virus de la Inmunodeficiencia Humana, Citomegalovirus, Virus del Herpes y el Virus Epstein-Barr. Aún no se ha descrito el papel que pueden tener los virus en la instalación y curso de la infección endodóntica, sin embargo la descripción de su presencia permite inferir que en los tiempos por venir se clarificará cuál es su incidencia en la misma.

Algunos de los microorganismos de la flora normal bucal tienen la capacidad de desdoblar proteínas de la saliva y sintetizar sustancias de adhesión (por ejemplo *Streptococcus mutans*). Estas sustancias de

adhesión se adsorben sobre la superficie dentaria creando una capa que acondiciona la superficie y sobre la que se adhieren otros microorganismos que proliferan y forman una biopelícula.

La biopelícula es un grupo de microorganismos con conducta cooperativa que viven incrustados en una matriz extracelular auto-producida. Si observamos una biopelícula intacta al microscopio uno podría inmediatamente advertir que las bacterias en la biopelícula no se “pegan” juntas una al lado de la otra sino que en realidad forman una comunidad bien organizada con numerosas configuraciones especializadas.

Las superficies de los dientes son una de las pocas superficies en el cuerpo humano que no sufren variaciones estructurales y por lo tanto presentan oportunidades únicas para el desarrollo de la biopelícula. Cada diente varía algo de sus vecinos con respecto a la tasa de saliva que fluye a través de su superficie, y con respecto al arrastre de elementos depositados que puede sufrir por el contacto con la lengua o la mejilla. En contraste con las superficies dentales lingual o bucal, las superficies interproximales de los dientes están protegidas contra el arrastre normal de los elementos depositados sobre ellas. Las piezas dentarias, por lo tanto, presentan sitios de colonización no sólo a lo largo de un gradiente de cantidad/calidad de nutrientes que se desarrolla de acuerdo con la proximidad a las diferentes glándulas salivales y surco gingival sino también a lo largo de un gradiente de esfuerzo cortante que se desarrolla de acuerdo a la tasa de flujo salival y la abrasión. Las superficies de los tejidos blandos son igualmente sitios presentes a lo largo de gradientes similares, sin embargo, estas superficies se desprenden continuamente y por lo tanto deben ser constantemente recolonizadas por los microorganismos.

La competencia por los nutrientes y otros parámetros de crecimiento son ciertamente una fuerza importante para el desarrollo de la estructura de la biopelícula. La alta densidad celular y la estrecha proximidad de diversas especies de microorganismos es típica de la vida en biopelículas naturales, donde los organismos están involucrados en una compleja interacción social que ocurre dentro y entre especies y puede ser tanto competitiva como cooperativa.

Los microorganismos en la biopelícula tienen una interacción física entre ellos y mantienen una relación “íntima”. Aún sin contacto físico, los individuos que viven en la misma comunidad parecerían secretar pequeñas moléculas extracelulares para interactuar unos con otros.

Los microbiólogos han descubierto una inesperada, y altamente coordinada, conducta multicelular que ha llevado a la percepción de la biopelícula como una “ciudad” de microorganismos. El proceso de formación de la biopelícula es continuo y dinámico, es decir hay un cambio permanente de los microorganismos colonizadores (algunos nuevos se agregan y otros desaparecen).

La biopelícula es una comunidad de microorganismos que comparten un espacio en el que hay intercambio de nutrientes, agua, enzimas y subproductos microbianos, a través de canales de agua que se encuentran en su estructura.

Las bacterias en una comunidad pueden convenir su presencia con otras produciendo, detectando y respondiendo a señales de pequeñas moléculas que difunden llamadas auto-inductores; este proceso de comunicación entre células se conoce como **sentido de quórum**, y fue descrito por primera vez en una bacteria marina bio-luminiscente (*Vibrio*

fischeri) que vive en una asociación simbiótica con diversos huéspedes marinos, y en su “asociación” el huésped aprovecha la luz producida por *V. fischeri* para atraer presas, alejar predadores o encontrar pareja; la bioluminiscencia de este microorganismo solo ocurre cuando se encuentra en una población de densidad celular alta, que es regulada por el sentido de quórum.

El sentido de quórum es un mecanismo de comunicación célula a célula que sincroniza la expresión de genes (modificaciones fenotípicas) en respuesta a la densidad celular de la población. Parecería que el sentido de quórum, intuitivamente, podría coordinar el cambio a un estilo de vida en la biopelícula cuando la densidad poblacional alcanza un determinado umbral, favoreciendo el desarrollo de algunos individuos en detrimento de otros.

Muchas bacterias regulan su actividad social y procesos fisiológicos a través de mecanismos de sentido de quórum, incluyendo simbiosis, formación de esporas, producción de bacteriocinas, competencia genética, apoptosis (muerte celular programada), virulencia (grado de patogenicidad bajo circunstancias definidas) y formación de biopelícula. Los procesos controlados por el sentido de quórum son diversos y reflejan las necesidades específicas de comunidades particulares. Para muchas, el sentido de quórum representa un mecanismo fundamental para regular sus actividades sociales, permitiéndoles cosechar beneficios que serían inalcanzables para ellas como células individuales.

Hay evidencia sólida -obtenida de diferentes especies bacterianas- en la que la activación del sentido de quórum ocurre (en la biopelícula formada) y activa la maduración y desprendimiento de parte de la biopelícula de forma coordinada.

Un paradigma del modo de vida bacteriano en la biopelícula es una secuencia de desarrollo que culmina con la dispersión de células vivas fisiológicamente diferenciadas que pueden colonizar nuevas zonas. Este proceso de dispersión desde el interior de microcolonias ha sido denominado “dispersión de siembra” para diferenciarlo del proceso de erosión que es la remoción pasiva de células de la biopelícula por acción de arrastre por parte de fluidos.

2.7.2 Respuesta Pulpar

La pulpa normal es un tejido inmunocompetente, con la capacidad de responder a diferentes injurias, incluidas las bacterianas. En la capa odontoblástica se encuentran células dendríticas presentadoras de antígenos, más profundamente en el estroma pulpar hay células de tipo macrófagos, y se pueden identificar un número pequeño de células T recirculantes, mientras que las células tipo B son extremadamente raras o indetectables; no encontrándose células plasmáticas en la pulpa normal.

Durante la vida de una pieza dentaria una variedad de injurias externas pueden desafiar su condición saludable, como por ejemplo, los microorganismos (fundamentalmente a través de la formación de una biopelícula y el posterior proceso de caries), traumatismos, injurias físicas o químicas. Generalmente la pulpa moviliza una respuesta efectiva que resulta en su supervivencia con consecuencias transitorias.

La pulpa dentaria tiene un patrón de respuesta general que está íntimamente relacionado con algunas de sus características estructurales, éstas son la inextensibilidad de la cavidad pulpar, y la falta de circulación colateral que limita el aporte y, aún más, el drenaje sanguíneo.

En general, el complejo dentino pulpar reaccionará a cualquier pérdida estructural de los tejidos de protección que la recubren (esmalte y/o cemento), disponiéndose para la defensa; como respuesta la pulpa dentaria dará aviso (a través de dolor) y se preparará para calcificar en la zona de la agresión como forma de mantenerse aislada conservando el ancho biológico de la pared dentinaria (si fuese afectado por la agresión).

Estos cambios, inicialmente, suponen un aumento de la irrigación en la pulpa dentaria, en general a expensas de la red de capilares, para proveer a los odontoblastos los nutrientes necesarios para calcificar rápidamente en la zona de agresión y permitir la remoción de los subproductos metabólicos de ese proceso.

El aumento de irrigación, producto de una disminución en la velocidad de la circulación y aumento de la permeabilidad vascular se traducirá en una congestión pulpar.

A medida que la agresión se sostenga en el tiempo, se desencadenará un proceso inflamatorio en la pulpa dentaria con diapedesis de elementos figurados y todas las características propias del proceso inflamatorio con la particularidad de desarrollarse en una cavidad de paredes inextensibles.

La respuesta temprana a la injuria bacteriana o a la difusión de subproductos de los microorganismos a través de los túbulos dentinarios incluye el influjo de los leucocitos polimorfonucleares y monocitos. A medida que la infección progresa el infiltrado celular se vuelve más intenso asumiendo un carácter mixto, consistiendo en linfocitos T helper y linfocitos T citotóxicos/supresores de células, linfocitos B, células plasmáticas y elementos inmunes específicos y células NK como elementos no específicos. Los niveles de inmunoglobulinas A y G son elevados y hay

anticuerpos presentes que reaccionan con los microorganismos aislados de la caries profunda.

Generalmente estos mecanismos no son capaces de eliminar la infección y ocurre la destrucción tisular con formación de microabscesos y focos necróticos en la pulpa.

Mientras se mantenga la vitalidad pulpar los microorganismos agresores estarán contenidos en el estroma del tejido pulpar, donde se desarrolla el proceso inflamatorio, y sin afectar a las paredes del conducto radicular. Por esto en la pulpectomía total la extirpación de la pulpa dentaria nos permite concretar la limpieza del conducto radicular casi en su totalidad.

Este proceso de defensa puede llegar a culminar con la muerte pulpar como consecuencia de una ecuación agresión/defensa desfavorable para el órgano pulpo-dentinario.

La muerte pulpar, cuando es consecuencia de una agresión microbiana, supone el cese del metabolismo de la pulpa dentaria, aunque no es siempre un evento simultáneo en todo el tejido (se irá extendiendo hacia apical progresivamente). En este proceso, las fibras nerviosas son los últimos elementos en perecer.

Al ocurrir la muerte pulpar se generan condiciones que transforman a la cavidad pulpar en un ambiente ideal para el desarrollo microbiano: presencia de sustrato (restos pulpares), ausencia de elementos de defensa (por falta de irrigación), niveles de oxígeno disponible variables. Todo esto permite el desarrollo de una biopelícula endodóntica que se establecerá y evolucionará dinámicamente afectando no solo la luz del conducto sino también las paredes dentinarias del mismo; los microorganismos tienen la

capacidad de infectar los túbulos dentinarios y aprovechan la permeabilidad de la pared del conducto para instalarse y desarrollarse.

Todo esto hace que el abordaje de la muerte pulpar sea muy diferente al de la patología pulpar inflamatoria.

2.7.3 Categorías de Patología Pulpar

Las respuestas patológicas de la pulpa pueden categorizarse para facilitar los procedimientos diagnósticos.

Históricamente han habido una variedad de clasificaciones diagnósticas para determinar la enfermedad pulpar y periapical; desafortunadamente la mayoría de ellas se han basado en la histopatología en lugar de los hallazgos clínicos. En general para cada una de las categorías debemos considerar signos y síntomas, tanto clínicos como radiográficos.

Dado que la pulpa dentaria solo responde con dolor, deberemos utilizarlo para intentar discernir el estado pulpar de la pieza dentaria que estamos diagnosticando. Si bien el dolor es un elemento subjetivo y muy variable de acuerdo al umbral de cada individuo, es necesario que clínicamente intentemos sistematizar las maniobras diagnósticas, como veremos al hablar de diagnóstico.

En 2008, la American Association of Endodontists (AAE) llevó a cabo una conferencia para lograr un consenso y estandarizar los términos diagnósticos utilizados en la especialidad. Los objetivos fueron: a) lograr recomendaciones universales acerca de los diagnósticos endodónticos; b) desarrollar una definición estandarizada de los términos diagnósticos clave

que sean aceptados por los endodoncistas, educadores odontológicos, estudiantes de odontología, la industria dental, y la comunidad odontológica en general; c) resolver las preocupaciones acerca de las pruebas pulpares y la interpretación de los resultados de las mismas; d) y determinar un criterio radiográfico, objetivar los resultados de pruebas pulpares y los criterios clínicos necesarios para validar la terminología diagnóstica.

A partir del consenso logrado, se han propuesto las siguientes categorías para el diagnóstico pulpar:

2.7.3.1 PULPA NORMAL

La pulpa responde a los estímulos de las pruebas de sensibilidad pulpar, el paciente manifestará dolor, el cual remite al retirar el estímulo; radiográficamente observaremos normalidad periapical.

Existe una condición denominada **hipersensibilidad dentinaria** que se desarrolla como consecuencia de una exposición de la dentina o una pérdida de sustancia de los tejidos de protección del complejo dentino-pulpar (microfractura, fisura del esmalte o exposición radicular). Se caracteriza por un dolor agudo, provocado (generalmente por estímulos fríos y a veces a la exploración) de intensidad variable. El tratamiento de la hipersensibilidad dentinaria se basa en la utilización de sustancias que produzcan un precipitado dentro de los túbulos dentinarios favoreciendo su obliteración evitando que se produzca un movimiento del fluido dentinario que es el mecanismo por el cual se produce el dolor; en casos favorable el depósito de dentina en el interior de la cavidad pulpar puede llevar a una obliteración natural de los túbulos.

2.7.3.2 PULPITIS REVERSIBLE

El paciente refiere dolor provocado y que remite al retirar el estímulo. A las pruebas de sensibilidad la pulpa responde con dolor que cesa al retirar el estímulo pudiendo permanecer unos segundos. Clínicamente encontraremos a la exploración una solución de continuidad en los tejidos duros de la pieza dentaria afectada (por caries o por ejemplo microfracturas del esmalte). Radiográficamente puede observarse la pérdida de sustancia en los tejidos dentarios y hay normalidad periapical. El tratamiento consiste en realizar la obturación correspondiente.

2.7.3.3 PULPITIS IRREVERSIBLE SINTOMATICA

El paciente refiere dolor espontáneo o provocado por estímulos térmicos (frío-calor) u osmóticos (ácido-dulce), puede ser de característica pulsátil, irradiado, aumentando a veces en decúbito. A las pruebas de sensibilidad el dolor persiste al retirar el estímulo. Clínicamente encontraremos a la exploración una solución de continuidad en los tejidos duros de la pieza dentaria afectada (por caries o por ejemplo fracturas), o una obturación filtrada. Radiográficamente puede observarse la pérdida de sustancia en los tejidos dentarios puede presentar un ligero ensanchamiento del espacio periodontal. Generalmente se debe a una solución de continuidad no penetrante en los tejidos externos de la pieza dentaria (por caries o pérdida de sustancia). El tratamiento indicado es la extirpación total del tejido pulpar (pulpectomía total).

2.7.3.4 PULPITIS IRREVERSIBLE ASINTOMÁTICA

En general el paciente no refiere dolor, aunque puede doler a la exploración. A las pruebas de sensibilidad la respuesta pulpar se encuentra disminuida con respecto a otras piezas dentarias. Clínicamente encontramos una cavidad de caries, una pérdida de sustancia por fractura que expone la pulpa dentaria o una obturación filtrada. La compactación de alimentos en la cavidad de caries puede provocar dolor. Radiográficamente, observaremos una lesión de caries o pérdida de sustancia que comunica la cavidad bucal con la pulpar; puede presentar un ligero ensanchamiento del espacio periodontal. El tratamiento indicado es la extirpación total del tejido pulpar (pulpectomía total).

2.7.3.5 MUERTE PULPAR

El paciente no refiere dolor, en la anamnesis puede manifestar haber padecido dolor previamente. La presencia de dolor al masticar o a la presión sobre la pieza dentaria puede deberse a la existencia de una patología periapical concomitante. No responde a las pruebas de vitalidad ni sensibilidad. Clínicamente encontramos una cavidad de caries, una pérdida de sustancia por fractura que expone la cavidad pulpar, una obturación filtrada o puede presentar una pieza dentaria intacta con cambio de coloración. Radiográficamente, puede observarse una lesión de caries o pérdida de sustancia que comunica la cavidad bucal con la pulpar, un ensanchamiento del espacio periodontal o una lesión periapical. La terapéutica indicada es el tratamiento del conducto radicular.

2.7.3.6 PIEZA ENDODONTICAMENTE TRATADA

Asintomática, el paciente puede manifestar dolor espontáneo, a la masticación o a la presión sobre la pieza dentaria que no es de origen pulpar sino puede deberse a una inflamación o patología periapical. Clínicamente puede observarse una restauración coronaria provisoria o definitiva. La pieza dentaria presenta radiográficamente una obturación endodóntica. Normalmente no responde a las pruebas de vitalidad ni sensibilidad. La terapéutica dependerá del diagnóstico.

2.7.3.7 TRATAMIENTO ENDODONTICO INICIADO

Clínicamente puede observarse una restauración coronaria provisoria o definitiva. La pieza dentaria presenta radiográficamente un tratamiento endodóntico parcial (cavidad de apertura, obturación con un material de características reabsorbibles). Dependiendo del nivel del tratamiento la pieza dentaria puede responder o no a las pruebas de vitalidad y sensibilidad, y el paciente puede presentar o no síntomas. Debe completarse el tratamiento endodóntico iniciado.

CAPÍTULO 3

Francisco Blotta - Pablo Spoletti

Biología Periapical

3.1 Embriología

El desarrollo de los tejidos periodontales, sigue la evolución de la estructura dentaria. De la proliferación de las células del asa cervical se origina la vaina epitelial de Hertwig, que inducirá a las células pulpares a producir predentina. La aparición de la primer capa de dentina estimulará a las células internas de la vaina de Hertwig que sintetizarán y segregarán una sustancia hialina compuesta por proteínas relacionadas con el esmalte (de la familia de la amelogenina) que al mineralizarse constituirá la capa hialina de Hopewell-Smith. Al fenestrarse la vaina epitelial de Hertwig, células ectomesenquimáticas del folículo dental migran hacia la estructura dentinaria, y al relacionarse con las proteínas de la capa hialina se diferencian en cementoblastos que comienzan a sintetizar tejido cementoide no calificado. El tejido cementoide se compone de glucosaminoglicanos y fibras colágenas que se entremezclan con las fibras de la predentina. Este entrecruzamiento permitirá la unión de la dentina al cemento depositado por los cementoblastos. Algunas células se mantienen tras fragmentarse la vaina epitelial de Hertwig, y constituyen los restos epiteliales de Malassez. Si bien se los puede hallar en cualquier parte del ligamento periodontal, son más numerosos en la zona apical, donde pueden ser significativos en la patología periapical.

3.2 Histología

Al considerar los tejidos periapicales deberíamos tener en cuenta el ligamento periodontal, el cemento, el hueso alveolar, y el denominado “muñón pulpar”.

3.2.1 Ligamento Periodontal

El ligamento periodontal es un tejido conectivo que rodea la raíz de las piezas dentarias y las conecta con el hueso; es continuo con el tejido conectivo de la encía y se comunica con los espacios medulares a través de los canales vasculares en el hueso.

Los elementos más importantes del ligamento periodontal son las fibras principales, que son colágenas y dispuestas en manojos que siguen un curso ondulado cuando se observan en secciones longitudinales. Estas se clasifican de acuerdo a la disposición que adoptan en: fibras crestalveolares, fibras horizontales, fibras oblicuas y fibras apicales. Las porciones terminales de las fibras que se insertan en el cemento radicular y el hueso son denominadas fibras de Sharpey.

La biosíntesis del colágeno se produce en el interior de los fibroblastos formándose moléculas de tropocolágeno, que son agregadas en microfibrillas para constituir fibrillas. La configuración molecular de las fibras colágenas les confiere una resistencia a la tracción mayor que el acero; consecuentemente, el colágeno aporta una combinación única de flexibilidad y resistencia a los tejidos en donde se encuentra.

3.2.1.1 Células del Ligamento Periodontal

Células de Tejido Conectivo: incluyen fibroblastos, cementoblastos y osteoblastos. Los fibroblastos son las células más comunes en el ligamento periodontal, sintetizan colágeno y poseen además la capacidad de fagocitar fibras colágenas “viejas” y degradarlas. Los cementoblastos y los osteoblastos, así como los cementoclastos y osteoclastos, se encuentran también presentes en las superficies cementaria y ósea del ligamento periodontal.

Restos Epiteliales de Malassez: forman un enrejado en el ligamento periodontal y aparecen como grupos aislados de células o hebras entrelazadas, dependiendo del plano de corte en la sección microscópica; se ha sugerido la posibilidad de una continuidad de éstos con el epitelio de unión en animales de experimentación.

3.2.1.2 Matriz Extracelular

El ligamento periodontal contiene una gran proporción de sustancia fundamental rellenando los espacios entre las fibras y las células, que está constituida por dos componentes principales: los glucosaminoglicanos (ácido hialurónico y proteoglucanos) y glucoproteínas (fibronectina y laminina), con un alto contenido de agua (70%).

El ligamento periodontal también puede contener masas calcificadas denominadas cementículos que pueden estar adheridos a la superficie dentaria o libres, estos podrían desarrollarse a partir de: restos epiteliales calcificados; alrededor de espículas de cemento o hueso alveolar desprendidas como consecuencia de un traumatismo; fibras de Sharpey calcificadas; o vasos trombosados dentro del ligamento periodontal.

3.2.2 Cemento Radicular

Es un tejido mesenquimático calcificado avascular que forma un recubrimiento externo de la superficie radicular de las piezas dentarias. Presenta características muy similares al hueso alveolar, sin embargo, se diferencian en que el cemento no presenta vasos sanguíneos ni linfáticos, no está innervado, se produce durante toda la vida y no se remodela (reabsorción y aposición fisiológica).

Existen dos tipos principales de cemento el acelular (o primario) y el celular (o secundario).

El cemento acelular es el primero en formarse y recubre aproximadamente el tercio cervical o la mitad de la raíz, no contiene células y se forma antes que la pieza dentaria alcance el plano oclusal; las fibras de Sharpey comprenden la mayoría de la estructura acelular del cemento teniendo como función principal el soporte del diente.

El cemento celular se forma cuando la pieza dentaria alcanzó el plano oclusal y es más irregular y contiene cementocitos en espacios individuales (lacunares) que se comunican unos con otros a través de un sistema de canalículos anastomóticos.

Ambos cementos (celular y acelular) se presentan en laminillas separadas por líneas incrementales paralelas al eje mayor del diente, éstas líneas representan diferentes períodos en la formación del cemento radicular y se encuentran más mineralizadas que el cemento adyacente.

El cemento se deposita en un proceso continuo que ocurre a diferentes velocidades a través de la vida. La formación es más rápida en la región apical, donde compensa la erupción dentaria y los desgastes que pueda sufrir el diente.

Se compone de fibras colágenas inmersas en una matriz orgánica sobre la que se depositan sales minerales, principalmente hidroxiapatita. Las fibras se disponen en un sistema extrínseco (fibras de Sharpey, producidas por fibroblastos) y un sistema intrínseco (producidas por los cementoblastos y dispuestas paralelas a la superficie de la raíz).

3.2.3 Hueso Alveolar

El proceso alveolar es la parte del maxilar y la mandíbula que forma y contiene a los alvéolos dentales. Se forma cuando el diente entra en erupción para proporcionar la fijación ósea al ligamento periodontal en formación y desaparece gradualmente después que se pierde el diente.

El proceso alveolar comprende: la pared externa del hueso cortical formada por hueso haversiano y láminas de hueso compacto; la pared interna del alvéolo de hueso delgado, compacto llamado hueso alveolar, que es visto como la lámina dura en las radiografías, y que histológicamente contiene una serie de aberturas a través de las cuales haces neurovasculares vinculan el ligamento periodontal con el componente central del hueso alveolar; y entre estas dos capas compactas que actúan de soporte del hueso alveolar, trabeculado esponjoso.

Además, los huesos de la mandíbula presentan un hueso basal, que es la porción de la mandíbula situada hacia apical pero que no está relacionado con los dientes.

3.2.3.1 Células y Matriz Intercelular

Los osteoblastos son las células que producen la matriz orgánica del hueso y se diferencian de las células del folículo pluripotentes.

Los osteocitos extienden procesos en canalículos que irradian desde las lagunas, y que forman un sistema de anastomosis través de la matriz intercelular de la médula, lo que trae oxígeno y nutrientes a los osteocitos a través de la sangre y elimina los productos metabólicos de desecho. Los vasos sanguíneos viajan extensivamente a través del periostio; el endostio se encuentra adyacente al crecimiento de médula ósea vascular. El crecimiento óseo ocurre por la aposición de una matriz orgánica que es depositada por los osteoblastos. Los sistemas Haversianos son las estructuras que traen suministro vascular al hueso de mayor espesor que es suministrado únicamente por vasos superficiales que se encuentran principalmente en las placas corticales exteriores y el hueso alveolar propiamente dicho.

La pared del alvéolo está constituida por un hueso denso laminado organizado en algunos lugares en sistemas haversianos y en otros en hueso fasciculado.

La porción de hueso esponjoso consiste de un trabeculado que incluye espacios irregulares de médula ósea; dentro de las trabéculas están los osteocitos, los vasos sanguíneos penetran directamente en el hueso esponjoso permitiendo el intercambio de nutrientes con los osteocitos.

3.2.3.2 Médula Ósea

La médula ósea sufre, a lo largo de la vida, cambios fisiológicos; en el recién nacido predomina una médula roja, hematopoyética que va transformándose con el correr de los años en una médula amarillenta, más grasa, inactiva; sin embargo pueden encontrarse ocasionalmente focos de médula ósea roja en los maxilares a menudo acompañada de reabsorción del hueso trabecular, (comúnmente en la tuberosidad maxilar, la zona de molares y premolares superiores e inferiores, la sínfisis mentoniana y el ángulo de la rama ascendente).

3.2.3.3 Periostio y Endostio

Todas las superficies óseas están cubiertas de capas de tejido conectivo osteogénico diferenciado. Las que cubren la superficie externa se denominan periostio mientras que el tejido que tapiza el hueso de cavidades internas recibe el nombre de endostio.

El periostio tiene una capa interna de osteoblastos rodeados de células osteoprogenitoras que tiene el potencial de diferenciarse en osteoblastos, y una capa externa rica en vasos sanguíneos y nervios compuesta de fibras colágenas y fibroblastos.

3.2.3.4 Septum Interdental

Está constituido por hueso esponjoso rodeado de placas cribiformes en las paredes del avéolo (lamina dura o hueso propio alveolar). Si el espacio interdental es estrecho el septum puede ser solamente la placa cribiforme. Las dimensiones vestibulo-lingual y mesio-distal del septum

interdental están determinadas por la convexidad de las coronas de dos dientes adyacentes, así como la posición del diente en el maxilar y el grado de erupción de la pieza dentaria.

3.2.4 Muñón Pulpar

El término muñón pulpar se ha utilizado para identificar el tejido contenido en el extremo apical del conducto radicular, sin embargo las características histológicas del tejido que ocupa el conducto cementario lo identifican como periodontal. Quizás sería apropiado referirse a este tejido como muñón endoperiodontal, combinando su origen histológico con una referencia a su ubicación topográfica.

3.3 Fisiología

El hueso consiste de dos tercios de materia inorgánica y un tercio de materia orgánica; la porción inorgánica está compuesta principalmente de minerales (calcio y fosfato) además de oxidrilos, carbonatos, citratos y trazas de otros iones tales como sodio, magnesio y flúor; las sales minerales se encuentran en forma de cristales de hidroxapatita de tamaño ultramicroscópico y constituye aproximadamente dos tercios de la estructura ósea. La porción orgánica consiste mayoritariamente de colágeno (90%) con pequeñas cantidades de proteínas tales como osteocalcina, osteonectina, proteína ósea morfogenética, fosfoproteínas y proteoglicanos.

Aunque el tejido óseo alveolar está constantemente cambiando en su organización interna, conserva más o menos la misma forma desde la niñez

hasta la vida adulta. La aposición por los osteoblastos se balancea por la reabsorción a cargo de los osteoclastos durante la remoción y renovación tisular.

La matriz ósea es depositada por los osteoblastos en forma de tejido osteoide (no mineralizado). Mientras este tejido es depositado el tejido osteoide antiguo, ubicado debajo de la superficie, comienza a mineralizar a medida que el frente de mineralización avanza.

La reabsorción ósea es un proceso morfológicamente complejo, relacionado a la aparición de superficies óseas erosionadas (lagunas de Howship). Los osteoclastos se originan del tejido hematopoyético y se forman por la fusión de células mononucleares de poblaciones asincrónicas. Cuando se activan desarrollan un borde "arrugado", en forma de cepillo, desde el cual se cree son secretadas las enzimas hidrolíticas que digieren la porción orgánica del hueso.

3.3.1 Irrigación e Inervación

La irrigación de los tejidos periodontales es provista por una red anastomótica del sistema de vasos sanguíneos. Los ramos terminales de las arterias dentales penetran en el hueso alveolar, y forman a nivel del ligamento periodontal una amplia red que rodea la totalidad de la raíz a modo de "media de red".

En los tejidos periodontales, y también en los periapicales, se establece la denominada circulación extravascular, que permite el transporte de nutrientes a todas las células y a su vez la eliminación de los desechos metabólicos. Esta circulación se basa en diferencias de presión

hidrostática y osmótica entre los capilares arteriales y el tejido por un lado, y los tejidos extravasculares y los capilares venosos por otro.

La inervación de los tejidos periapicales superiores proviene del nervio maxilar y de los inferiores del nervio mandibular. Los tejidos periodontales presentan receptores que responden al dolor, al tacto y a la presión (nociceptores y mecanorreceptores) y ramos terminales que inervan la vasculatura.

3.3.2 Sistema Linfático

Los capilares linfáticos de los tejidos periapicales se componen de una capa única de células endoteliales. Estos vasos son responsables de absorber la linfa de todo el tejido, transportarlo a vasos de mayor calibre y de allí a los ganglios linfáticos regionales. Todas las piezas dentarias y sus tejidos peridentarios drenan en los ganglios submandibulares, salvo los terceros molares y sus tejidos peridentarios que lo hacen en el ganglio yugulodigástrico y los incisivos inferiores que lo hacen en los ganglios submentonianos.

3.4 Patología

3.4.1 Respuesta Periapical

El término periodontitis apical se refiere a lesiones desarrolladas cerca de los ápices radiculares, donde el conducto radicular se comunica con el periodonto a través del foramen apical. Las lesiones inflamatorias periodontales de origen endodóntico pueden también presentarse en otros niveles debido a la emergencia del conducto radicular en zonas laterales de

la raíz de la pieza dentaria o en la zona de la furcación en los dientes multirradiculares. Dado que la mayor cantidad de comunicaciones del conducto radicular se encuentran en la porción apical de las piezas dentarias el término lesión periapical o lesión apical es el apropiado para referirse a estas lesiones inflamatorias de origen endodóntico en el periodonto.

La lesión periapical representa una respuesta inmune local a la infección de la pulpa. Debe entenderse como una “segunda línea de defensa” cuyo propósito sería confinar la infección dentro del conducto radicular. En muchos aspectos la respuesta inflamatoria periapical remeda la respuesta pulpar a la infección con la característica adicional de la destrucción ósea periapical.

La cavidad pulpar, luego de la muerte de la pulpa dentaria, es relativamente inaccesible para los mecanismos responsables de defensa del organismo; por esto la respuesta inmunológica ocurrirá en cualquiera de las emergencias de la cavidad pulpar hacia el hueso maxilar, por lo que generalmente se da a nivel apical. La eliminación de las bacterias es una de las funciones principales de la respuesta inmunológica.

En el momento que comienza la respuesta pulpar comienzan los cambios en la zona periapical de la pieza dentaria afectada. La puesta en marcha del sistema del complemento, los metabolitos del ácido araquidónico y los factores de la coagulación, mediarán una respuesta local caracterizada inicialmente por un aumento de la permeabilidad vascular y vasodilatación. Estas modificaciones vasculares darán lugar a la extravasación de plasma tisular con el consiguiente edema de la zona periapical.

Los leucocitos polimorfonucleares son los primeros en llegar a la zona para eventualmente fagocitar y eliminar las bacterias, para ello las primeras modificaciones incluyen un enlentecimiento de la circulación sanguínea, los vasos aumentan de diámetro y los polimorfonucleares se “marginan” en los vasos, cuyas paredes se hacen permeables por acción de histamina y bradiquinina para permitir la salida de los elementos figurados hacia la zona de acción, estos eventos marcan el inicio de la inflamación aguda, que en principio es inespecífica.

El lugar específico de marginación de los polimorfonucleares es definido por la producción local de interleuquina 1 (IL-1) y los factores de necrosis tumoral (FNT) que resultan en una elevada expresión de moléculas de fijación.

Los polimorfonucleares siguen el gradiente del factor quimiotáctico C5a que es generado por la activación del sistema de complemento en el sitio donde las bacterias están presentes. Este gradiente sirve como señal quimiotáctica.

El sistema de complemento puede ser activado directamente por los microorganismos y sus constituyentes, tales como endotoxinas (lipopolisacáridos) utilizando el camino alternativo o de la properidina (factor P). Esto representa la respuesta inmunológica básica, innata del huésped.

Una fagocitosis efectiva requiere marcar las bacterias con una señal dual, por un lado del sistema de complemento (C3b) y por otro la inmunoglobulina G (IgG). Los polimorfonucleares tienen dos receptores distintos C3b y Fc en su membrana que se unen a las moléculas relevantes para una fagocitosis efectiva. El receptor Fc se une a una molécula IgG unida a la superficie antigénica de las bacterias.

La evolución de las tecnologías ha permitido identificar las células involucradas en la respuesta inflamatoria periapical específica, entre ellas: polimorfonucleares, mastocitos, linfocitos, células plasmáticas, macrófagos, células dendríticas y osteoclastos. La utilización de anticuerpos monoclonales ha permitido explorar la presencia de linfocitos T, aparentemente tanto los linfocitos T helper (CD4⁺) y T suppressor (CD8⁺) están presentes en la lesión periapical.

Una función de los linfocitos T helper es un papel de protección que podría expresarse como la mejor capacidad del huésped para prevenir el esparcimiento de las bacterias desde el conducto radicular; esto puede lograrlo a través de la producción local de anticuerpos, e incrementando la disponibilidad local y mejorando la función de los fagocitos.

En la búsqueda de contener la infección al interior del sistema de conductos radiculares, y ante un equilibrio entre la agresión de los microorganismos y la capacidad de defensa del huésped, la lesión inflamatoria puede transformarse en crónica.

El infiltrado celular inflamatorio en las lesiones periapicales crónicas ha sido caracterizado y presenta un infiltrado mixto de linfocitos T y B, polimorfonucleares, macrófagos, células plasmáticas, células NK, eosinófilos y mastocitos. En el granuloma periapical el infiltrado constituye aproximadamente un 50 % de las células presentes.

Así se forma una barrera periapical de tejido granulomatoso (a partir de fibrinógeno procedente de los vasos sanguíneos) con células inflamatorias, fibroblastos y una cápsula colágena bien desarrollada. Esta barrera es infranqueable para los microorganismos pero no para sus metabolitos y toxinas.

Las citoquinas y los factores de crecimiento liberados por las células intervinientes en la respuesta inflamatoria, pueden estimular también a las células epiteliales presentes en el ligamento periodontal y en el hueso. Cuando esto ocurre, estas células sufren repetidas mitosis y aumentan en número hasta formar una masa epitelial. Esta masa, seguidamente será invadida por tejido conectivo vascular que asegurará la nutrición de las células más internas. En algunas lesiones el epitelio puede crecer hacia el foramen apical sellándolo.

Las células epiteliales generan una adhesión a la superficie radicular a través de hemidesmosomas, el desarrollo de esta unión tiene una significación fundamental en la patogénesis de quistes apicales de tipo bolsillo.

3.4.2 Categorías de Patología Periapical

Al igual que cuando consideramos las categorías de patología pulpar, consideramos conveniente lo resuelto por el consenso organizado por la Asociación Americana de Endodoncistas, que incluye las siguientes categorías:

3.4.2.1 TEJIDO PERIAPICAL NORMAL

El paciente se presenta asintomático. Radiográficamente el espacio periodontal y la lámina dura están conservados. A la palpación y a la percusión el paciente no refiere dolor; el sondaje periodontal es normal.

3.4.2.2 PERIODONTITIS APICAL SINTOMATICA

El paciente puede referir dolor espontáneo o que la pieza ocluye antes al cerrar la boca, o provocado por la masticación o por la presión sobre la pieza dentaria. No responde a las pruebas de vitalidad ni sensibilidad; a la percusión puede referir dolor. Clínicamente, cuando es consecuencia de una muerte pulpar, encontramos una cavidad de caries, una pérdida de sustancia por fractura que expone la cavidad pulpar, una obturación filtrada o puede presentar una pieza dentaria intacta con cambio de coloración. Radiográficamente, cuando éste sea el origen, puede observarse una lesión de caries o pérdida de sustancia que comunica la cavidad bucal con la pulpar, un ensanchamiento del espacio periodontal o no (dependiendo de la etapa de la patología). La terapéutica indicada es el tratamiento del conducto radicular.

Debe realizarse un diagnóstico diferencial para descartar otras etiologías tales como traumáticas sin compromiso pulpar, iatrogénicas (consecuencia de una obturación desbordante), de origen periodontal, o consecuencia de un tratamiento endodóntico previo. El diagnóstico por imágenes y las pruebas de sensibilidad son una orientación fundamental en el proceso de diagnóstico diferencial.

3.4.2.3 PERIODONTITIS APICAL ASINTOMATICA

El paciente no refiere dolor. No responde a las pruebas de vitalidad ni sensibilidad. Clínicamente, como es consecuencia de una muerte pulpar, encontramos en la pieza dentaria una cavidad de caries, una obturación filtrada o puede presentar una pieza dentaria intacta con cambio de

coloración. A la inspección no hay compromiso de los tejidos blandos y el sondaje periodontal es normal. Es un hallazgo radiográfico, presenta una radiolucidez periapical, estando la lámina dura conservada o no. Esta lesión radiolúcida, de dimensiones variables, puede estar limitada o no por una condensación ósea (dependiendo del tiempo evolución de la patología). La terapéutica indicada es el tratamiento del conducto radicular.

3.4.2.4 ABSCESO APICAL AGUDO

El paciente presenta todos los signos de la inflamación (dolor, calor, rubor y tumor). Puede haber movilidad de la pieza dentaria; habiendo o no de compromiso sistémico (fiebre, decaimiento, compromiso ganglionar). Los signos clínicos son patognomónicos y determinan por sí solos el diagnóstico. Debe buscarse en el diagnóstico clínico la pieza dentaria causante y como es consecuencia de una muerte pulpar, encontraremos una cavidad de caries, una pérdida de sustancia por fractura que expone la cavidad pulpar, una obturación filtrada o una pieza dentaria intacta con cambio de coloración. Radiográficamente puede presentar ensanchamiento del espacio periodontal o radiolucidez periapical. El tratamiento involucra dos aspectos, aliviar los síntomas (drenaje del absceso) y eliminar la causa (tratamiento del conducto radicular).

No debe confundirse con la reagudización que puede ocurrir después de un tratamiento endodóntico como consecuencia del proceso de reparación de una patología periapical crónica.

3.4.2.5 ABSCESO APICAL CRONICO

El paciente no refiere dolor, puede recordar la evolución de la patología (absceso apical agudo con los signos y síntomas descritos que evolucionó espontáneamente o tras alguna intervención profesional). Presenta fístula intra o extraoral, o defectos al sondaje periodontal (fístula transperiodontal). Radiográficamente presenta una radiolucidez apical. En el diagnóstico clínico si hubiese dudas acerca de la pieza dentaria causante (varias piezas con lesiones de caries extensas en el mismo sector con respuesta dudosa a las pruebas de sensibilidad) puede utilizarse como orientación una fistulografía, introduciendo un cono de gutapercha en el trayecto fistuloso antes de realizar la radiografía.

3.4.2.6 OSTEITIS CONDENSANTE

Lesión ósea radiopaca, asintomática, difusa; se evidencia una condensación (mayor densidad radiográfica) de tejido óseo en la zona periapical. Es un hallazgo radiográfico que no requiere otro tratamiento más que un control clínico y radiográfico periódico.

CAPÍTULO 4

Gabriela Racciatti

Anatomía Endodóntica

Es muy importante conocer la anatomía interna de las piezas dentarias, además de la realización de un correcto diagnóstico y plan de tratamiento, para alcanzar el éxito en el tratamiento endodóntico. Para ello no sólo hay que conocer la configuración normal de las piezas dentarias, sino que también es importante tener conocimiento de las variaciones que pueden encontrarse.

La anatomía topográfica interna se encuentra vedada a la visión directa, por lo que una representación mental tridimensional de la misma, basada en el conocimiento teórico, es necesaria para abordarla descubriendo con los instrumentos las variaciones que pueden encontrarse. Es importante saber, que son muy pocas las raíces rectas y cónicas.

4.1. Cavidad Pulpar

La cavidad pulpar es el espacio interior y central de una pieza dentaria; está limitada por dentina en toda su extensión, excepto en el foramen apical. La anatomía interna está determinada por el depósito de dentina durante toda la vida de la pieza dentaria.

Desde el punto de vista topográfico, esta cavidad se divide dos porciones:

Porción coronaria: cámara pulpar

Porción radicular: conducto radicular

4.1.1 Cámara Pulpar

La cámara pulpar aloja la pulpa coronaria y tiene el mismo número de caras que la corona clínica. Le corresponden los mismos nombres: borde incisal, cara oclusal o techo de la cámara pulpar; pared mesial; pared distal; pared vestibular; pared palatina o lingual; y en las piezas dentarias multirradiculares piso de la cámara pulpar.

En el borde incisal, cara oclusal o techo de esta cavidad, se encuentran los cuernos pulpares, que en piezas jóvenes son muy prominentes y va disminuyendo su tamaño con la edad, debido al depósito de dentina. Pueden variar en altura y localización, y tienden a estar asociados a cada cúspide en los dientes posteriores y a los lóbulos de desarrollo en piezas dentarias anteriores jóvenes.

El piso de la cámara pulpar en las piezas dentarias multirradiculares es una superficie convexa que suele presentar un color más oscuro que las paredes; y presenta los orificios de entrada de los conductos radiculares. En piezas unirradiculares, la cámara se continúa con el conducto radicular, pudiendo encontrarse un ligero estrechamiento a ese nivel.

4.1.2 Conducto Radicular

El conducto radicular es el espacio ocupado por la pulpa radicular. Presenta la forma exterior de la raíz, y se extiende desde el piso de la cámara pulpar (multirradicular) o el estrechamiento de la misma (unirradicular) hasta el foramen apical. Histológicamente, se divide en dos porciones, el conducto dentinario y el conducto cementario.

El conducto dentinario aloja la pulpa radicular y se extiende desde el estrechamiento cervical o desde el piso de la cámara pulpar hasta la constricción apical.

El conducto cementario, está ocupado por el periodonto apical (muñon pulpar) y se extiende desde la constricción apical hasta el foramen apical.

La línea de unión de ambos conductos se denomina límite CDC.

El conducto radicular puede presentar múltiples variaciones que reciben distintas denominaciones según donde se ubiquen:

- Conducto principal: se extiende desde la constricción cervical o el piso de la cámara pulpar hasta el límite CDC.
- Conducto colateral: tiene una trayectoria casi paralela al conducto principal, pudiendo terminar en el conducto principal o en un foramen independiente. Es de menor tamaño que el principal.
- Conducto lateral: se desprende del conducto principal, en forma perpendicular y termina en el periodonto lateral, por lo general en el tercio medio.
- Conducto secundario: se desprende perpendicularmente del conducto principal a nivel del tercio apical.
- Conducto accesorio: deriva del conducto secundario y llega al periodonto apical.
- Conducto recurrente: se desprende del conducto principal, recorriendo un sector y vuelve a unirse al conducto principal.
- Delta apical: son varias derivaciones del conducto principal, en la región apical que terminan en el periodonto apical.

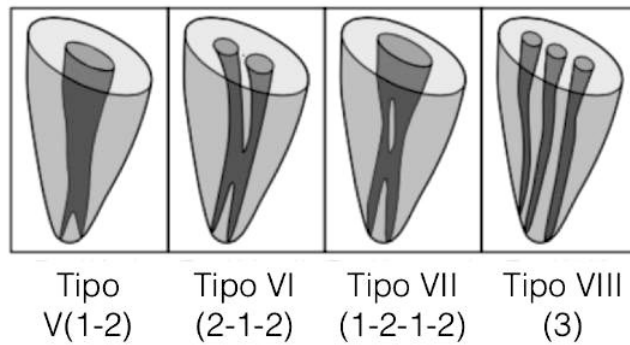
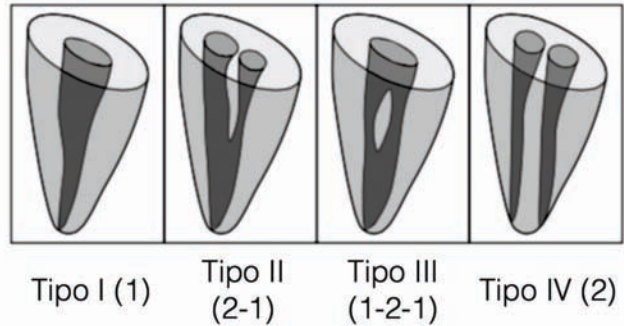
- Conducto interradicular: se desprende del piso de una cámara pulpar y termina en el ligamento periodontal del interseptum.

4.2. Descripción Topográfica

Al iniciar un tratamiento endodóntico, el clínico debe valerse de la radiografía aunque ésta brinda información limitada sobre la topografía dentaria, dado que representa sólo dos planos del espacio (ocluso-apical y mesio-distal). Por esto es necesario recorrer estudios clásicos sobre anatomía que describen aquellos aspectos de las configuraciones dentarias que el clínico, con la tecnología disponible en su consultorio, no puede reconocer. La aparición de nuevos recursos en diagnóstico por imágenes (como las tomografías de haz cónico) permiten identificar aquellas particularidades que pueden presentar las piezas dentarias y los conductos radiculares, aunque suponen (hasta nuestros días) una gran exposición del paciente a la radiación que hace que su utilización no pueda ser rutinaria para el estudio de la anatomía.

En los cortes transversales podemos apreciar la relación entre la conformación externa de la raíz y la topografía de la pared del conducto radicular, y también valorar su disposición concéntrica y la disminución de su tamaño a través de la vida del diente. Pero fundamentalmente, en algunos casos, permite apreciar la magnitud de los estrechamientos en sentido mesio distal, que pueden determinar la aparición de una anatomía interna más compleja. Existen en la literatura distintas clasificaciones de disposición de los conductos radiculares, siendo la más difundida la de Frank J. Vertucci (*Vertucci FJ. Root canal anatomy of the human permanent*

teeth. Oral Surg Oral Med Oral Pathol 1984;58:589–599, que divide las posibilidades en ocho categorías.



4.2.1 INCISIVO CENTRAL SUPERIOR

Los incisivos centrales superiores presentan una raíz única, de forma cónica, que en la mayoría de los casos es recta, con un conducto que es único, cónico y recto.

En una pieza dentaria joven, se observa una cámara pulpar amplia en sentido mesio distal, con tres cuernos pulpares de gran magnitud y un estrechamiento a la altura del cuello dentario donde se continúan cámara y conducto radicular. A nivel cervical, al corte transversal, el conducto

radicular tiene una sección triangular, siendo más amplio en sentido mesio-distal. A medida que nos acercamos al tercio apical, se hace circular.

En el adulto, la cámara pulpar se estrecha en todo su volumen, y van desapareciendo los cuernos pulpares. El conducto radicular se reduce en todo su recorrido, adoptando una forma ovoide a nivel cervical, hasta terminar en un orificio circular a nivel apical.

Tiene una longitud promedio de 23,5 mm.

4.2.2 INCISIVO LATERAL SUPERIOR

La raíz es de forma cónica y más delgada que la del incisivo central, aplanada en sentido mesio-distal y por lo general, presenta una curvatura hacia distal. Se observa también la presencia de un estrechamiento lingual, donde se une la cámara con el conducto radicular.

La cámara pulpar, es de menor proporción que la del incisivo central, en particular en sentido mesio-distal, ocurre lo mismo con los cuernos pulpares.

El conducto es más reducido que el del incisivo central superior, y también es único, simple y cónico. A nivel del tercio cervical y medio es aplanado en sentido mesio-distal y con mayor diámetro en sentido vestíbulo palatino haciéndose circular a nivel apical.

Con la edad, presenta similares variaciones que el incisivo central superior, reduciendo el tamaño tanto de la cámara como del conducto radicular.

A nivel cervical y medio es ovoideo haciéndose circular hacia el tercio apical.

La longitud promedio del incisivo lateral superior es de 22,8 mm.

4.2.3 CANINO SUPERIOR

La raíz es de forma cónica y es la de mayor longitud de la arcada. Tanto la raíz como el conducto del canino superior son generalmente rectos, pudiendo presentar una curvatura del ápice hacia distal, vestibular o palatino. La observación detenida del ligamento periodontal en la zona apical es de gran importancia clínica para detectar estas desviaciones de la raíz en el diagnóstico radiográfico. Siempre que observemos falta de definición en el ápice de esta pieza, debemos sospechar de una curva vestibular, y en menor medida de una curva palatina.

La cámara pulpar es amplia en sentido vestíbulo-palatino presentando un estrechamiento a nivel del cuello dentario, continuando sin delimitaciones con el conducto radicular.

La pieza dentaria tiene una angulación marcada hacia palatino y distal.

Su conducto es único y cónico, en los tercios coronario y medio es ovoide haciéndose circular hacia el tercio apical.

Su longitud promedio es de 27 mm.

4.2.4 PRIMER PREMOLAR SUPERIOR

Esta pieza dentaria presenta, por lo general, dos raíces diferenciadas (vestibular y palatina) con dos conductos también bien diferenciados (57%). Las raíces pueden ser paralelas, divergentes o convergentes. En otros

casos puede presentar raíces fusionadas con un solo conducto que se bifurca a distintos niveles (28%).

Puede ser unirradicular con un único conducto (10%); y, en algunos casos puede presentar tres raíces (una raíz palatina y una vestibular que se bifurca a diferentes niveles: mesio-vestibular y disto-vestibular). La cámara pulpar es amplia en sentido vestibulo-palatino y estrecha en sentido mesio-distal. El techo de la cámara presenta dos cuernos pulpares, siendo el más alto el vestibular. Cuando las raíces se presentan bifurcadas aparece el piso de la cámara pulpar, que se encontrará ubicado a nivel de la bifurcación radicular.

Las raíces son cónicas y, por lo general, rectas o con una ligera curvatura hacia distal.

El conducto, en el tercio cervical, es amplio en sentido vestibulo-palatino y estrecho en sentido mesio-distal. A nivel del tercio medio, son ovoideos y a nivel apical se presentan circulares.

Longitud promedio: 21,8 mm.

4.2.5 SEGUNDO PREMOLAR SUPERIOR

El segundo premolar superior es generalmente unirradicular con un solo conducto (53%); en menor proporción puede presentar raíces bifurcadas a distintos niveles -el conducto se bifurca al mismo nivel- (22%); o raíces y conductos netamente separados (13%).

La cámara pulpar es aplanada en sentido mesio-distal con forma de cinta.

Cuando se presenta con raíz única, ésta es cónica, aplanada en sentido mesio-distal. Por lo general, ya sea unirradicular o con raíces bifurcadas, presenta una curvatura hacia distal o con gran frecuencia presenta una forma de bayoneta.

A nivel cervical, la cámara es angosta y de forma ovoidea (amplia en sentido vestibulo-palatino. A nivel del tercio medio y apical los conductos se hacen circulares.

La longitud promedio es de 21 mm.

4.2.6 PRIMER MOLAR SUPERIOR

La cámara pulpar es de forma cúbica y se sitúa en el cuadrante mesio-vestibular de la cara oclusal. Es estrecha en sentido mesio-distal con mayor amplitud en sentido vestibulo-palatino.

Los cuernos pulpares vestibulares son de mayor tamaño que los cuernos palatinos, siendo el de mayor tamaño el mesio-vestibular.

Se presenta siempre con raíces bien diferenciadas. Dos vestibulares y una palatina.

La raíz mesio-vestibular es aplanada en sentido mesio-distal y por lo general presenta dos conductos que pueden desembocar en forámenes independientes o en un foramen apical único. También puede presentar un solo conducto. Esta raíz por lo general es curva hacia distal.

La raíz disto-vestibular es más pequeña que la mesio-vestibular, tiene forma cónica, recta y es aplanada en sentido mesio-distal. Tiene un conducto único, aplanado en sentido mesio-distal. En raras ocasiones puede presentar dos conductos que se fusionan hacia el tercio apical.

La raíz palatina, es la más larga, generalmente es cónica, con un ligero aplanamiento vestibulo-palatino. Suele presentar una curva hacia vestibular. Esta raíz tiene un solo conducto que es el de más fácil acceso y el más amplio.

El piso de la cámara pulpar es oscuro y se observan líneas también oscuras (rostrum canalium) que unen los orificios de entrada a los conductos radiculares.

En un corte a nivel cervical, el conducto palatino tiene forma de cinta con mayor diámetro mesio-distal. El conducto disto-vestibular es circular y el conducto mesio-vestibular es oval con eje mayor vestibulo-palatino; en caso de presentar dos conductos mesio-vestibulares, uno tendrá disposición vestibular y el otro palatino.

A nivel del tercio medio y apical, los conductos son circulares.

En una pieza dentaria adulta, se observa una calcificación de la cámara pulpar disminuyendo la distancia entre techo y piso.

Longitudes promedio: Raíz palatina: 20,6 mm

Raíz mesio-vestibular: 19,9 mm

Raíz disto-vestibular: 19,4 mm

4.2.7 SEGUNDO MOLAR SUPERIOR

La cámara pulpar de esta pieza dentaria es amplia en sentido vestibulo-palatino.

Esta pieza dentaria se puede presentar con tres raíces separadas con características similares a las del primer molar. Con gran frecuencia, las

raíces pueden estar fusionadas, de variadas formas y a distintos niveles. En caso de presentar raíces fusionadas, suele tener tres conductos, aunque pueden encontrarse dos conductos o en raras ocasiones un solo conducto.

En un corte a nivel cervical, se observa el piso de la cámara pulpar de color oscuro con líneas también oscuras que unen los orificios de entrada a los conductos radiculares. Si la corona tiene forma romboidal, los conductos se disponen en forma de Y, si presenta una forma de compresión muy marcada, los conductos pueden ubicarse en una sola línea vestibulo-palatina. El conducto palatino, a nivel del tercio cervical, es oval y los conductos vestibulares tienen forma circular.

A nivel apical, los conductos son circulares.

Longitudes promedio: Raíz palatina: 20,8 mm

Raíz mesio-vestibular: 20,2 mm

Raíz disto-vestibular: 19,4 mm

4.2.8 INCISIVO CENTRAL INFERIOR

La corona de esta pieza dentaria, es pequeña y estrecha en sentido vestibulo-lingual. La cámara pulpar es amplia en sentido vestibulo-lingual y estrecha en sentido mesio-distal.

Presenta una raíz única, generalmente recta, aunque pueden encontrarse raíces con una leve curva hacia distal. Es aplanada en el sentido mesio-distal, lo cual puede provocar, en algunos casos, la bifurcación del conducto pudiendo terminar éstos de manera independiente o más frecuentemente, en un mismo foramen.

En un corte transversal, a nivel del tercio cervical la raíz tiene forma entre ovoidea y reloj de arena por el estrechamiento mesio-distal que puede determinar la existencia de un surco en las superficies mesial y distal de la raíz.

El conducto radicular es acintado u ovoideo a nivel de los tercios cervical y medio con diámetro mayor en sentido vestíbulo-lingual, haciéndose circular hacia el tercio apical.

Con la edad, tanto la cámara pulpar como el conducto radicular, se van estrechando adoptando una forma más circular.

Todos los estudios anatómicos describen la mayoría de los incisivos centrales inferiores con un solo conducto (73,6%). Se describen dos conductos en un 26% de los especímenes. La incidencia de tres o más conductos es escasa (0,4%).

Se ha descrito un foramen apical único en 96,4% de las piezas dentarias estudiadas. Por lo tanto aún cuando se encuentran dos conductos la mayoría de ellos termina en un solo foramen.

Longitud promedio: 21,5 mm

4.2.9 INCISIVO LATERAL INFERIOR

Esta pieza dentaria es similar al incisivo central inferior, pero su raíz es ligeramente más larga; y con mayor frecuencia suele presentar la bifurcación del conducto radicular.

Pocas anomalías han sido descritas para esta pieza dentaria, se reportan casos de dens in dente, geminaciones, fusiones y dos raíces.

Longitud promedio: 22,4 mm

4.2.10 CANINO INFERIOR

Generalmente, la raíz es recta. En algunas ocasiones, puede presentar una curva hacia distal.

La cámara pulpar es estrecha mesiodistalmente y muy amplia en sentido vestíbulo-lingual.

La incidencia de un solo conducto es del 89,4%. En el canino inferior con un conducto hay un solo foramen en el 96,9% de los casos.

La sección transversal del conducto radicular es oval, con mayor diámetro vestíbulo-lingual, a nivel cervical y medio, volviéndose redondeado hacia apical. En raras ocasiones existe una bifurcación del conducto o una bifurcación radicular.

La variación más frecuentemente encontrada en el canino inferior es la presencia de dos conductos, aunque no hay coincidencia en la literatura en cuanto a su frecuencia.

Cuando se presentan dos conductos en un canino unirradicular, la configuración más común es la confluencia de los dos conductos antes de su desembocadura en un solo ápice [Vertucci II (2-1) or Vertucci III (1-2-1)].

Con la edad del conducto sufre una calcificación, manteniéndose a nivel cervical de forma ovoide y circular a nivel medio y apical.

Longitud promedio: 25,2 mm

4.2.11 PRIMER PREMOLAR INFERIOR

Esta pieza dentaria presenta una discrepancia entre el eje coronario y radicular, lo que es un dato a tener en cuenta en el momento de realizar la cavidad de apertura.

La cámara pulpar es oval, con mayor amplitud en sentido vestibulo-lingual. El cuerno pulpar vestibular tiene mayor altura que el lingual, que solo se insinúa.

Posee una raíz única, cónica y por lo general recta; con un solo conducto.

Sin embargo, muchos estudios anatómicos revelan una incidencia de aproximadamente un 2% de dientes con bifurcaciones. Entre las variaciones descritas pueden mencionarse dos y tres raíces; dos conductos en una raíz, tres conductos con raíces fusionadas, tres conductos en una raíz única, tres conductos y dos raíces, y tres conductos en tres raíces.

Al corte transversal, a nivel cervical, es oval, muy amplio en sentido vestibulo lingual. A nivel medio, es también oval, aunque de menor tamaño y a nivel apical es circular.

Con la edad, la cámara pulpar adquiere forma filiforme. Al corte transversal cervical es ovoide y a nivel medio y apical redondeado.

Longitud promedio: 22,1 mm

4.2.12 SEGUNDO PREMOLAR INFERIOR

La corona de esta pieza dentaria es semejante al primer premolar inferior, pero posee la cúspide lingual más desarrollada.

La existencia de más de una raíz es de una incidencia tan baja que podría considerarse una rareza.

Vista desde proximal, la cámara pulpar tiene forma de cinta, amplia en sentido vestibulo-lingual.

En la mayoría de los casos, tiene un solo conducto, aunque puede encontrarse un conducto que se bifurca y termina en un foramen o puede terminar en dos forámenes apicales. Se describen en la literatura anomalías tales como la aparición de hasta cuatro o cinco conductos en una raíz única.

Al corte transversal el conducto radicular es oval a nivel cervical, muy amplio en sentido vestibulo-lingual. En el tercio medio, se mantiene esta forma oval, haciéndose circular a nivel del tercio apical. En las piezas dentarias adultas, la cámara adquiere forma filiforme.

Longitud promedio: 21,4 mm

4.2.13 PRIMER MOLAR INFERIOR

Presenta una corona cuboidea con cinco cúspides (tres vestibulares y dos linguales), posee dos raíces, una mesial, y otra distal, apareciendo el piso de la cámara pulpar.

Una variante anatómica importante que presenta el primer molar inferior es una tercera raíz adicional que puede tener una ubicación disto-lingual llamada radix entomolaris o mesio-vestibular (menos frecuente) llamada radix paramolaris.

Las raíces son aplanadas en sentido mesio-distal, el aplanamiento puede darle a la raíz distal una forma arriñonada con un surco mesial que determina una zona de seguridad por el menor espesor de tejido dentario entre el conducto y la zona de la furcación.

La raíz mesial presenta dos conductos (uno vestibular y uno lingual) que generalmente terminan en forámenes independientes (60%), pudiendo en menor frecuencia terminar en un mismo foramen (40%). La raíz distal suele tener un solo conducto con un único foramen (70%) aunque puede también presentar dos conductos (de igual disposición que en la raíz mesial) que terminen en un solo foramen (20%) o dos forámenes independientes (10%).

La raíz mesial, por lo general, presenta una curvatura hacia distal. El conducto mesio-vestibular, suele ser más curvo que el mesio-lingual. Los orificios de entrada a estos conductos, se encuentran bajo las cúspides respectivas.

La raíz distal, en la mayoría de los casos es recta, aunque a veces puede presentar una curvatura hacia distal.

En un corte transversal, a nivel cervical, puede verse que los conductos mesiales son circulares; el distal, si es único, es de forma oval, amplio en sentido vestibulo-lingual, si son dos conductos, son circulares.

A nivel del tercio medio y apical, se hacen circulares.

Con la edad, la cámara y los conductos sufren un proceso de calcificación. La cámara reduce su tamaño y el techo se acerca al piso cameral. Los conductos reducen considerablemente su calibre.

Longitudes promedio: Raíz mesial: 20,9 mm

Raíz distal: 20,9 mm

4.2.14 SEGUNDO MOLAR INFERIOR

La corona presenta cuatro cúspides, dos vestibulares y dos linguales, es algo menor en tamaño que la del primer molar. Los cuernos pulpares distales son más altos que los mesiales.

Las raíces, y por lo tanto los conductos, se encuentran usualmente más cerca entre sí que las del primer molar y pueden fusionarse en una sola raíz cónica.

La raíz mesial suele presentar dos conductos que terminan en forámenes independientes (40%) o en un foramen único (35%). No es raro encontrar solo un conducto mesial (25%). La raíz distal suele presentar en la gran mayoría de los casos un solo conducto (92%). La incidencia de la aparición de dos conductos es mucho menor, y en caso de encontrarse pueden terminar en un foramen único (5%) y en menor medida de manera independiente (1%).

Al corte transversal, los conductos son ovoides, y se hacen circulares hacia apical.

La fusión radicular, puede ocasionar la fusión, a su vez, de los conductos radiculares. Esto da origen a una anatomía interna variable que puede resultar en la fusión total o parcial de los conductos determinando al corte transversal diferentes topografías similares a una coma, punto y coma, o a menudo la aparición de un solo conducto con forma de C, descrito por primera vez por Cooke y Cox (1979).

Longitudes promedio: Raíz mesial: 20,9 mm

Raíz distal: 20,8 mm

CAPÍTULO 5

Francisco Blotta

Cavidades de Apertura

La cavidad de apertura es muy importante en el desarrollo de la técnica endodóntica. Tiene como objetivo primordial, lograr un acceso directo al límite de trabajo; un buen acceso permite la iluminación y visualización de la cámara pulpar y de la entrada de los conductos.

Una meta a cumplir es la eliminación total del techo cameral. El tamaño de la cavidad debe corresponder al tamaño de la cavidad pulpar coronaria.

La evaluación minuciosa de la radiografía pre-operatoria, será una guía para determinar el tamaño de la apertura, y observar las modificaciones que se han producido en la anatomía interna por el envejecimiento, obturaciones previas, bruxismo, etc.

El diseño de las aperturas debe hacerse siempre con cavidades de paredes expulsivas que garanticen la limpieza del sistema de conductos radiculares.

Un principio aplicable a las cavidades de apertura de todas las piezas dentarias es que si presenta una curva apical, la apertura deberá tener una extensión por conveniencia en la pared opuesta a la curva.

La cavidad de apertura se comienza con una piedra redonda o troncocónica de punta redondeada y de tamaño ligeramente menor al tamaño de la cámara pulpar. Esta se coloca perpendicular a la cara lingual en piezas anteriores y a la cara oclusal de las posteriores. Con esta

dirección de la piedra, se esboza la forma de la cavidad de apertura intentando copiar la forma de la cámara pulpar proyectada en la superficie dentaria, hasta llegar a dentina.

En piezas dentarias anteriores, una vez en dentina, debe modificarse la dirección de la piedra colocándola paralela al eje mayor del diente. En las piezas dentarias posteriores se continúa profundizando siguiendo la misma dirección. En ambos casos se continúa hasta caer en la cámara pulpar.

Una vez en la cámara pulpar, con piedra o fresa redonda extralarga (trabajando de adentro hacia afuera), o con piedras o fresas troncocónicas (recorriendo el perímetro cavidad pulpar) eliminamos todo el techo de la cámara pulpar. La cavidad resultante deberá tener paredes lisas y continuas. Conformada la cavidad de apertura esta permitirá un acceso directo a la cámara pulpar. En las piezas multirradiculares deberá permitir la visualización de los conductos radiculares, y en las anteriores un acceso visual a todas las paredes del conducto radicular sin interferencias.

En los multirradiculares la extensión de la cavidad deberá modificarse una vez logrado el abordaje de los conductos para permitir que los instrumentos puedan acceder a los mismos en una línea lo más recta posible; en algunos casos puede ser necesario hacer desgastes compensatorios para lograr este objetivo.

Al realizar la cavidad de apertura en piezas dentarias multirradiculares podemos utilizar fresas o piedras de extremo inactivo (Endo Z[®], Diamendo[®], Fresa de Batt), a fin de evitar desgastar el piso de la cámara pulpar que nunca debe ser involucrado en la cavidad de apertura.

La búsqueda de los orificios de entrada a los conductos debe realizarse con instrumentos endodónticos (trabajando siempre con aislamiento absoluto) y no con instrumentos rotatorios.

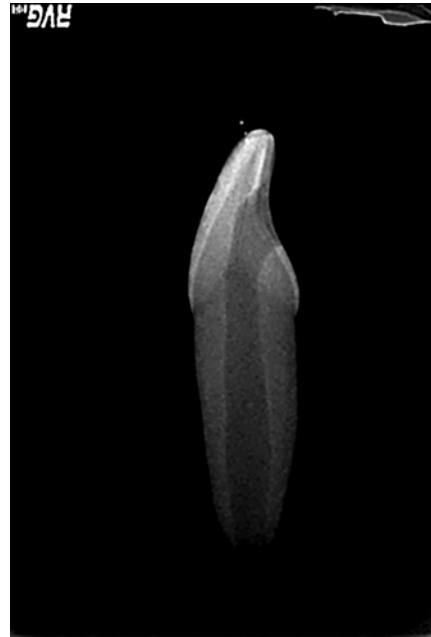
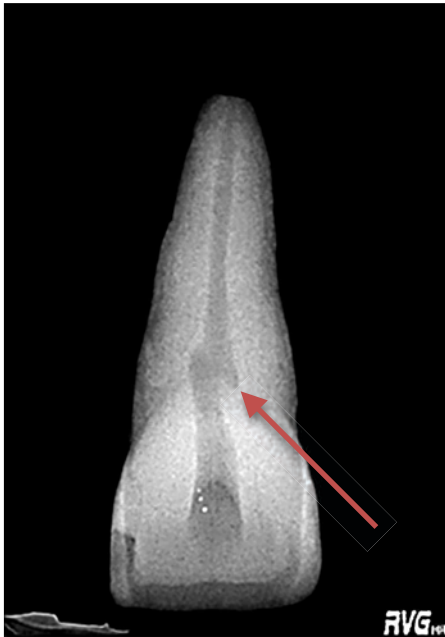5.1 INCISIVOS SUPERIORES E INFERIORES

En dientes jóvenes con pulpa amplia la cavidad de apertura se realiza de forma triangular con base incisal y vértice redondeado hacia cervical, mientras que en los dientes adultos es de forma ovoide con eje mayor inciso-gingival. El acceso se realiza por la cara lingual de todos los incisivos y se ubica en el tercio medio de dicha cara tanto en sentido inciso gingival como mesio-distal; teniendo en cuenta que el vértice de dicho triángulo no debe involucrar el cingulum.

Cuando el borde incisal se ha transformado en una superficie debido a una gran abrasión (por bruxismo, caries o fractura) el vértice de la apertura debe ubicarse en el mismo lugar que en una pieza íntegra.

En caso de que hubiese más de un conducto en los incisivos inferiores, la cavidad de apertura deberá extenderse más en sentido vestíbulo-lingual a expensas de la pared lingual, permitiendo el abordaje a ambos conductos (siendo en algunos casos necesario biselar el borde incisal de la cavidad de apertura).

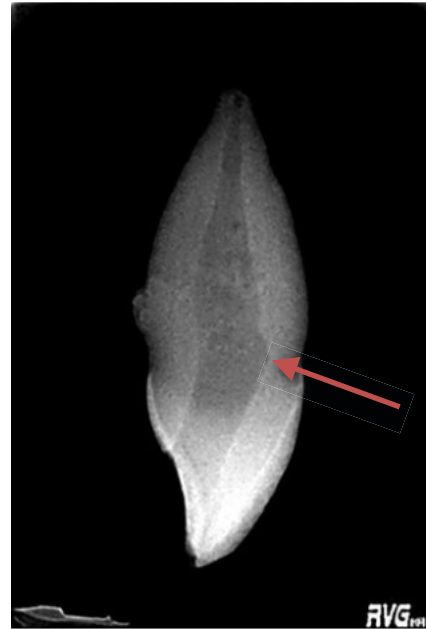
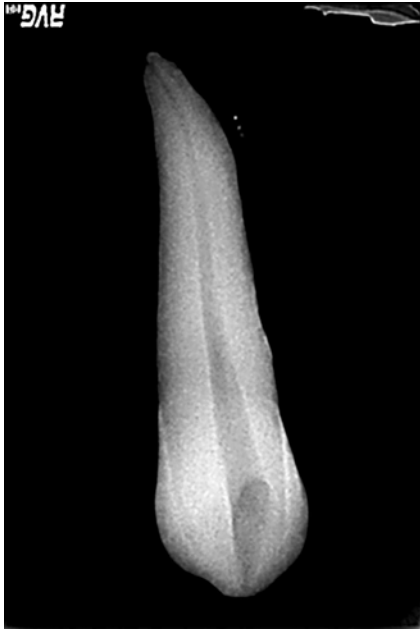Excepcionalmente si hubiese una gran destrucción coronaria vestibular (manteniéndose íntegra la cara lingual) puede realizarse un acceso atípico por vestibular.



Figs. 1 y 2: La cavidad de apertura debe permitir un ingreso libre de los instrumentos a la cavidad pulpar. Una extensión insuficiente en sentido mesio-distal puede dejar tejido orgánico (en la zona a del cuerno pulpar -flecha-) sin eliminar lo que puede, entre otras cosas, ocasionar un cambio de coloración en la pieza dentaria en el futuro.

5.2 CANINOS SUPERIORES E INFERIORES

La apertura se realiza en la cara lingual, de forma ovoidea dado que la cámara pulpar es muy extensa en sentido vestíbulo palatino. En el canino superior debe eliminarse la prominencia dentinaria lingual que determina la aparición de una mayor extensión vestíbulo lingual en el tercio coronario del conducto radicular denominada “aleta de pescado”, para poder acceder a todas las paredes del conducto radicular.



Figs. 3 y 4: Al realizar la cavidad de apertura tenemos que ser cuidadosos con la extensión de la misma tanto en sentido mesio-distal como vestibulo-lingual, una incorrecta inclinación del instrumental rotatorio puede ocasionar desgastes innecesarios (flecha).

5.3 PREMOLARES SUPERIORES E INFERIORES

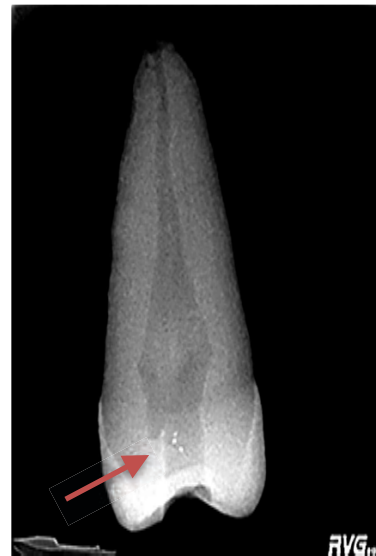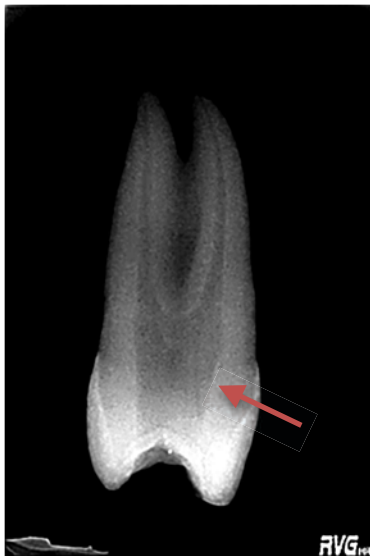Se realiza el acceso por la cara oclusal, en el centro, perpendicular a la misma teniendo en cuenta la proyección hacia mesial de la cámara pulpar del primer premolar superior.

Se continua hasta descubrir el primer cuerno pulpar, y luego extendiendo la cavidad en sentido contrario hasta descubrir completamente la cámara pulpar (recordar que, generalmente, los cuernos pulpares vestibulares son más prominentes). Se termina de eliminar el techo de la cámara pulpar, alisando las paredes para facilitar el acceso a los orificios de entrada de los conductos radiculares.

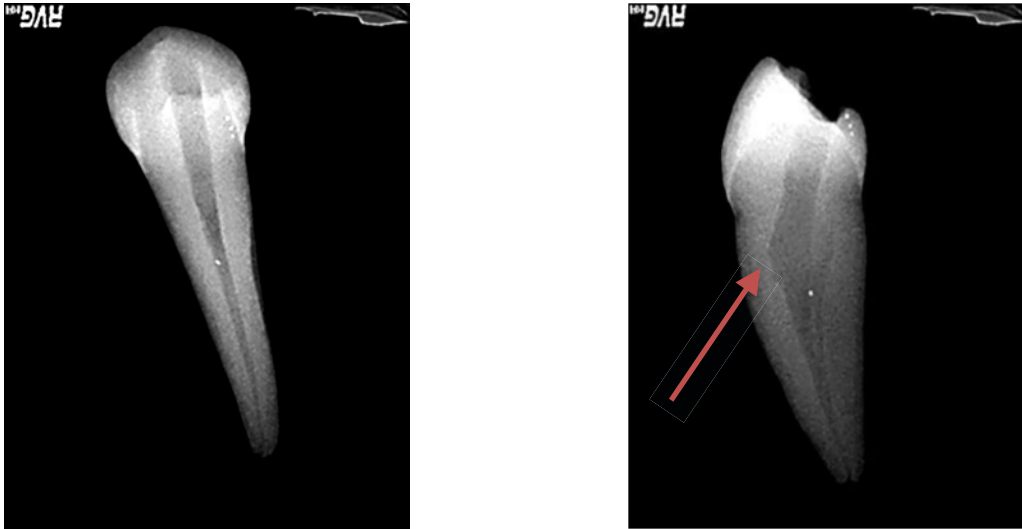En el caso de premolares con más de un conducto radicular debe respetarse el piso de la cámara pulpar que nunca debe ser tocado por los instrumentos rotatorios.

Si el primer premolar presenta una forma trirradicular la cavidad de apertura se realizará en el centro de la cara oclusal de forma netamente triangular.

En el primer premolar inferior, al momento de realizar la cavidad de apertura, hay que tener en cuenta la discrepancia existente entre los ejes longitudinales coronario y radicular. Para evitar accidentes (desgaste excesivo en la pared vestibular o perforaciones) debe prestarse especial atención a la dirección de las piedras o fresas que se estén utilizando. Una vez que se haya profundizado en dentina, verticalizar la piedra o fresa para de esta manera mantenernos paralelos al eje longitudinal de la raíz.



Figs. 5 y 6: Una extensión inadecuada de la cavidad de apertura (flechas) no permitirá el acceso correcto a los conductos radiculares.



Figs. 7 y 8: Al realizar la cavidad de apertura en premolares inferiores se debe prestar especial atención a la dirección del instrumental rotatorio para no realizar desgastes excesivos (flecha) por no respetar la disociación de los ejes coronario y radicular.

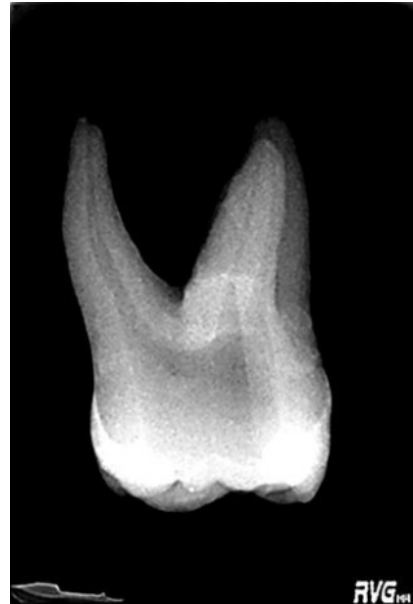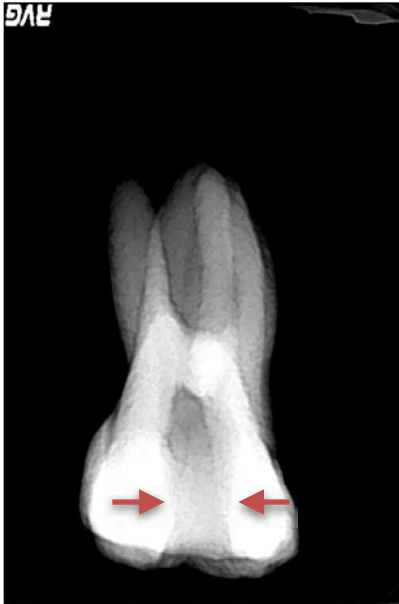5.4 PRIMER MOLAR SUPERIOR

El acceso se hace siempre en la cara oclusal en el cuadrante mesio-vestibular de la misma, sin involucrar el puente adamantino ni el reborde marginal mesial.

La forma de diseño es triangular de base vestibular y vértice redondeado palatino, reflejando la anatomía de la cámara pulpar.

El lado mesial de la cavidad de apertura debe respetar la convergencia de la pared mesial hacia cervical en la cavidad de apertura.

Debe respetarse siempre el piso de la cámara pulpar, que no debe ser involucrado en ninguna cavidad de apertura.



Figs. 9 y 10: Una extensión inadecuada de la cavidad de apertura (flechas) ocasionará una tensión excesiva en los instrumentos endodónticos aumentando el riesgo de fractura de los mismos.

5.5 SEGUNDO MOLAR SUPERIOR

La forma de la cavidad de apertura depende de las características de la cara oclusal. Si la cara es similar a la del primer molar la apertura será igual que en aquel, tomando como límite distal el surco que une las fosas centrales (recordar que esta pieza carece del puente adamantino que presenta el primer molar superior).

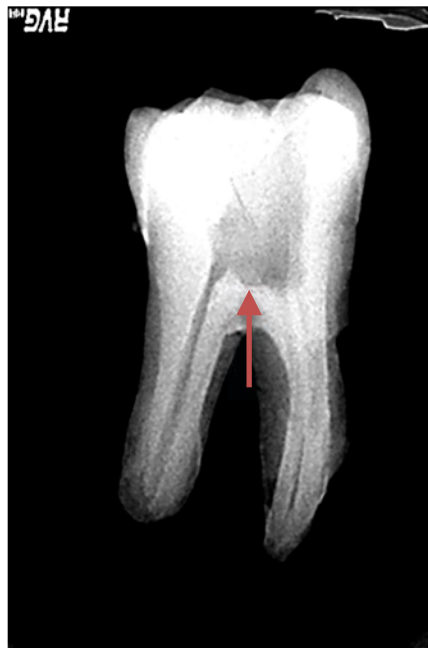Si la cara oclusal es romboidal o con forma de compresión, la cavidad irá copiando la forma de la cara oclusal, pudiendo llegar a ser netamente ovoide.

Si la cara oclusal es triangular la cavidad de apertura se realizará en el centro de la cara oclusal y de forma triangular con base vestibular y vértice palatino.

5.6 MOLARES INFERIORES

La cavidad de apertura se realiza en la cara oclusal, de forma trapezoidal con base mayor mesial y base menor distal. La extensión de la base menor dependerá de la existencia de uno o dos conductos distales, siendo más extensa en sentido vestibulo-lingual cuando haya cuatro conductos (quedando con una forma más rectangular).

Al igual que en los molares superiores deben respetarse los rebordes marginales. En el primer molar la cavidad de apertura se realiza algo más mesializada que en el segundo, en el que se ubica en el centro de la cara oclusal.



Figs. 11: En la cavidad de apertura de piezas dentarías multirradiculares los instrumentos rotatorios no deben desgastar nunca el piso de la cámara pulpar (flecha roja).

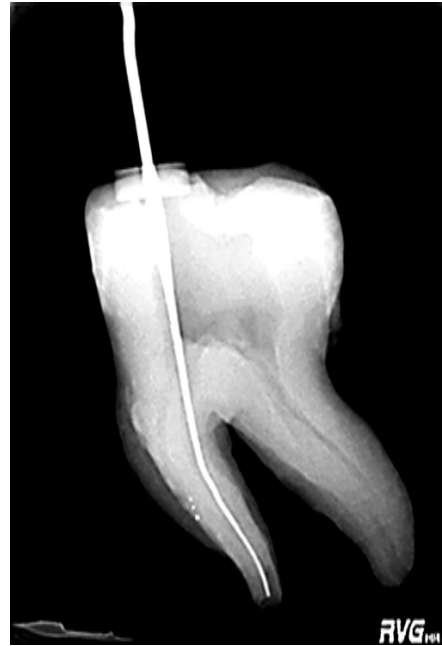
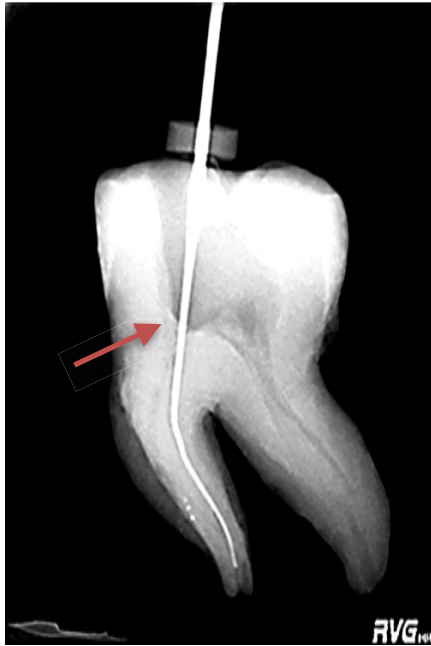
Fig. 12 y 13: Cuando se evidencia radiográficamente una curvatura radicular la cavidad de apertura debería modificarse -haciendo un desgaste compensatorio, en la zona indicada por la flecha, que permita el ingreso en una línea lo más recta posible de los instrumentos (evitando una doble curvatura).

BIBLIOGRAFIA

ENDODONCIA, EVOLUCION HISTORICA

1. Leonardo Mario Roberto, Leal Jayme Mauricio, A. P. Simoes Filho Ariano Penteadó, Endodoncia, tratamiento de los conductos radiculares. Edit. Médica Panamericana. 1983, Buenos Aires, Argentina.
2. Ørstavik Dag; Pitt Ford Thomas R: Essential Endodontology, Prevention and Treatment of Apical Periodontitis. Editorial Blackwell Science, 1999, Oxford, Reino Unido.
3. Textbook of Endodontology (Second Edition); Gunnar Bergenholtz, Preben Hørsted-Bindslev, Claes Reit; Wiley-Blackwell, 2010, Oxford, Reino Unido.

BIOLOGIA PULPAR

1. AAE Consensus Conference Recommended Diagnostic Terminology. J Endod 2009;35:1634.
2. Abramovich, Abraham. Histología y embriología dentaria. 2da Edición. Editorial Medica Panamericana, 1999. Buenos Aires, Argentina.
3. Bergenholtz Gunnar, Hørsted-Bindslev Preben, Reit Claes. Textbook of Endodontology. 2º Edición, 2010. Blackwell Publishing, Oxford, Reino Unido.
4. Cohen, Stephen; Hargreaves, Kenneth M.: Vías de la pulpa. Editorial Elsevier Mosby. 10ª edición, 2011, Barcelona, España.

5. Costerton, W.; Veeh, R.; Shirtliff, M.; Pasmore, M.; Post, C.; Ehrlich G. The application of biofilm science to the study and control of chronic bacterial infections. *J. Clin. Invest.* 2003, 112, 1466–1477.
6. Davey, M.E.; O'Toole, G.A. Microbial biofilms: from ecology to molecular genetics. *Microbiol. Mol. Biol. Rev.* 2000, 64, 847–867.
7. Dunny, G.M.; Leonard, B.A. Cell-cell communication in Gram-positive bacteria. *Annu. Rev. Microbiol.* 1997, 51, 527–564.
8. Federle, M.J.; Bassler, B.L. Interspecies communication in bacteria. *J. Clin. Invest.* 2003, 112, 1291–1299.
9. Glickman GN. AAE consensus conference on diagnostic terminology: background and perspectives. *J Endod* 2009;35:1619
10. Hib, José: *Embriología Médica*. 8ª edición, Editorial Clareo, 2006, Buenos Aires Argentina.
11. Hogan, D.; Kolter, R. Why are bacteria refractory to antimicrobials? *Curr. Opin. Microbiol.* 2002, 5, 472–477.
12. Kolenbrander, P.E. Oral microbial communities: Biofilms, interactions, and genetic systems. *Annu. Rev. Microbiol.* 2000, 54, 413–437.
13. Linde A.: Non collagenous proteins and proteoglycans in dentinogénesis. *Dentin and dentinogenesis*, vol II. Boca Raton: CRC Press 1984:55
14. Miller, M.B.; Bassler, B.L. Quorum sensing in bacteria. *Annu. Rev. Microbiol.* 2001, 55, 165–199.
15. Ørstavik Dag; Pitt Ford Thomas R: *Essential Endodontology, Prevention and Treatment of Apical Periodontitis*. Editorial Blackwell Science, 1999, Oxford, Reino Unido.

16. Rao, Nageswar: Endodoncia Avanzada. Editorial Amolca. 2011, Nueva Delhi, India.
17. Seltzer, Samuel; Bender, I.B.: Seltzer and Bender's Dental Pulp. Editorial Quintessence. 2002
18. Soares, Ilson José; Goldberg, Fernando: Endodoncia. Técnica y fundamentos. 2º edición, Editorial Panamericana, 2012, Buenos Aires, Argentina.
19. Solano C, Echeverez M, Lasa I. Biofilm dispersion and quorum sensing, Curr Op in in Microbiol. 2014, 18, 96-104.
20. Torabinejad, Mahmoud; Walton, Richard: Endodoncia. Principios y Práctica. 4ª Edición. Editorial Elseiver Mosby, 2010, Barcelona, España.
21. van Bodman, S.B.; Willey, J.M.; Diggle, S.P. Cell-cell communication in bacteria: United we stand. J. Bacteriol. 2008, 190, 4377–4391.
22. Waters, C.M.; Bassler, B.L. Quorum sensing: Cell-to-cell communication in bacteria. Annu. Rev. Cell Dev. Biol. 2005, 21, 319–346.
23. Watnick, P.; Kolter, R. Biofilm, city of microbes. J. Bacteriol. 2000, 182, 2675–2679.
24. Webb JS. Differentiation and dispersal in biofilms. En The Biofilm Mode of Life: Mechanisms and Adaptations, Staffan Kjelleberg y Michael Givskov. Capítulo 9, 164-174. Horizon Bioscience, 2007. Norfolk, Reino Unido.
25. Yung-Hua L, Tian X. Quorum sensing and bacterial social interactions in biofilms. Sensors 2012, 12, 2519-2538.

BIOLOGIA PERIAPICAL

1. AAE Consensus Conference Recommended Diagnostic Terminology. J Endod 2009;35:1634.
2. Abramovich, Abraham. Histología y embriología dentaria. 2da Edición. Editorial Medica Panamericana, 1999. Buenos Aires, Argentina.
3. Bergenholtz Gunnar, Hørsted-Bindslev Preben, Reit Claes. Textbook of Endodontology. 2º Edición, 2010. Blackwell Publishing, Oxford, Reino Unido.
4. Cohen, Stephen; Hargreaves, Kenneth M.: Vías de la pulpa. Editorial Elsevier Mosby. 10ª edición, 2011, Barcelona, España
5. Costerton, J.W.; Stewart P.S.; Greenberg E.P. Bacterial biofilms: A common cause of persistent infections. Science 1999, 284, 1318–1322.
6. Endodontic Diagnosis. Colleagues for excellence newsletter. American Association of Endodontists. Otoño 2013. AAE, Chicago, USA.
7. Glickman GN. AAE consensus conference on diagnostic terminology: background and perspectives. J Endod 2009;35:1619.
8. Hib, José: Embriología Médica. 8ª edición, Editorial Clareo, 2006, Buenos Aires Argentina.
9. Ingle J.I., Bakland L.K., Baumgartner J. C. Ingle's Endodontics 6, 2008. BC Decker, India.
10. Newman Michael, Takei Henry, Carranza Fermin A. Carranza' s Clinical Periodontology 9º Edition, 2002. W.B. Saunders, USA.

11. Ørstavik Dag; Pitt Ford Thomas R: Essential Endodontology, Prevention and Treatment of Apical Periodontitis. Editorial Blackwell Science, 1999, Oxford, Reino Unido.
12. Rao, Nageswar: Endodoncia Avanzada. Editorial Amolca. 2011, Nueva Delhi, India.

ANATOMIA ENDODONTICA

1. Cohen, Stephen; Hargreaves, Kenneth M.: Vías de la pulpa. Editorial Elsevier Mosby. 10ª edición, 2011, Barcelona, España
2. Ingle J.I., Bakland L.K. Endodontics 5º Edition, 2002. BC Decker, Londres, Reino Unido.
3. Ingle J.I., Bakland L.K., Baumgartner J. C. Ingle's Endodontics 6, 2008. BC Decker, India.
4. Torabinejad M., Walton R.E. Endodoncia. Principios y prácticas, 4º Edición, 2010. Elsevier Saunders, Barcelona, España.

CAVIDADES DE APERTURA

1. Cohen, Stephen; Hargreaves, Kenneth M.: Vías de la pulpa. Editorial Elsevier Mosby. 10ª edición, 2011, Barcelona, España
2. Demoor, Deroose, Calberson. The Radix Entomolaris in mandibular first molars an endodontic challenge Int Endod J 2004 ; 37:789-799.

3. Fernandes, M., de Ataíde, I., & Wagle, R. (2014). C-shaped root canal configuration: A review of literature. *Journal of Conservative Dentistry: JCD*, 17(4), 312–319. doi:10.4103/0972-0707.136437
4. Hommez GMG, Braem M, DeMoor RJG. Root canal treatment performed by Flemish dentists. Cleaning and Shaping. *Int Endod J* 2003;36:166-173.
5. Ingle J.I., Bakland L.K., Baumgartner J. C. *Ingle's Endodontics* 6, 2008. BC Decker, India.
6. Rodig t, Hulsmann M. Diagnosis and root canal treatment of a mandibular second premolar with three root canals *Int Endod J*. 2003 369(12):912-9.
7. Soares, Ilson José; Goldberg, Fernando: Endodoncia. Técnica y fundamentos. 2º edición, Editorial Panamericana, 2012, Buenos Aires, Argentina.
8. Torabinejad M., Walton R.E. *Endodoncia. Principios y prácticas*, 4º Edición, 2010. Elsevier Saunders, Barcelona, España.

