



---

# MANDÍBULA



## PARTE I





# CAPÍTULO 1

## PROTESIS EN EL QUIRÓFANO EN EL SECTOR ANTERIOR DE LA MANDIBULA



### Índice del capítulo

- Colocación de dos a cinco implantes en el sector anterior de la mandíbula
- Consideraciones generales
  - Evaluación de la anatomía. Examen físico del paciente sin dientes
  - Evaluación de la anatomía. Examen radiológico del paciente sin dientes
- Tratamiento quirúrgico
  - Consideraciones sobre el diseño de la incisión
  - Incisión y disección crestal
  - Incisión y disección vestibular
  - Colocación de implantes
    - Dos implantes
    - Cuatro implantes o más
    - Situaciones clínicas comunes
    - Aumentación previa con hidroxiapatita
- Aumentación de la mandíbula atrófica
  - Consideraciones generales
  - Incisión intrabucal y colocación de injertos óseos corticoesponjosos autógenos
  - Incisión extrabucal y colocación de injertos óseos corticoesponjosos autógenos
  - Colocación de implantes en mandíbulas aumentadas
  - Colocación de implantes en mandíbulas atróficas sin injerto
  - Distracción del reborde alveolar del sector mandibular anterior
  - Exposición y necesidad de una cirugía secundaria de tejido blando
- Carga inmediata de la mandíbula edéntula
  - Carga inmediata con restauraciones provisionales
    - Puente y corona fija ahuecados adaptados a implantes
    - Prótesis provisional híbrida
      - Procedimientos preoperatorios de laboratorio
      - Procedimiento quirúrgico
      - Fase restauradora
  - Carga inmediata con restauración definitiva

- Uso de barra segmentada prefabricada y attaches de precisión
  - Procedimientos de laboratorio preoperatorios
  - Técnica quirúrgica
  - Indexado de la barra
- Prótesis definitiva mandibular generada por tomografía computarizada
  - Técnicas generales de carga inmediata de la mandíbula generadas por tomografía computarizada
  - Protocolo de escaneo de tomografía computarizada
  - Técnicas preoperatoria y quirúrgica
- Discusión

### Colocación de dos a cinco implantes en el sector anterior de la mandíbula

#### CONSIDERACIONES GENERALES

Los pacientes con el maxilar inferior totalmente edéntulo no pueden consumir una dieta de textura normal como consecuencia de la movilidad de su prótesis. A medida que se sigue perdiendo altura alveolar, las fuerzas desestabilizadoras de la musculatura peribucal superan a la retención de la prótesis, la dentadura se desplaza sobre el reborde desdentado y produce irritación, úlceras y traumatismo del nervio mentoniano. La colocación de implantes endóseos en el interior de la mandíbula es un excelente tratamiento de reconstrucción que devuelve a estos pacientes la capacidad de consumir una dieta de textura normal. Al mejorar la dieta, hay una ingesta nutricional normal, mejor salud y mayor autoconfianza.

Las opciones de los pacientes incluyen 1) una prótesis tradicional, 2) una prótesis mucosoportada implantosportada, o 3) una prótesis implantosportada.

La prótesis completa tradicional es una opción viable para muchos pacientes, especialmente para quienes no han tenido experiencia previa con una prótesis removible. Después de un intento inicial de usar una prótesis tradicional, muchos pacientes desean colocarse implantes; en consecuencia, es más fácil tratarlos porque confían en su decisión de gastar el dinero, dedicar tiempo y afrontar la morbilidad de la cirugía implantaria.

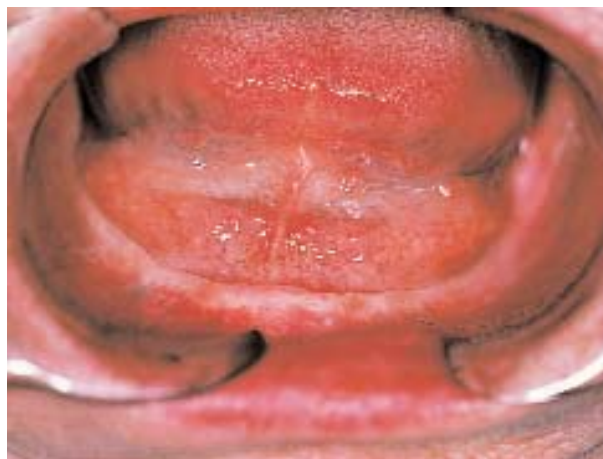La prótesis removible mucosoportada puede instalarse sobre uno a cinco implantes, con frecuencia sobre dos o cuatro. La prótesis implantosoportada suele requerir cinco implantes colocados en la parte anterior de la mandíbula, en el sector anterior al foramen mentoniano. En ciertos pacientes, también se hacen entre cuatro y seis implantes. Cuando el paciente y el odontólogo desean colocar tres implantes en cada cuadrante posterior, y cuatro implantes en el sector anterior, con la ulterior restauración de tres unidades de puentes y coronas con ataches de precisión, debe haber hueso adecuado por sobre el nervio dentario inferior. La colocación quirúrgica de implantes para una prótesis fija de arco completo con dientes de porcelana individuales requiere la planificación y colocación minuciosa de los implantes para localizarlos dentro de los confines de las coronas, lo que evita los espacios de las troneras.

Basándose sobre las recomendaciones del equipo de implantes y considerando sus deseos e intereses, es el paciente quien toma la decisión después de haber sido informado acerca de las ventajas de los diversos tipos de prótesis y de los costes respectivos. Una vez que un paciente informado ha tomado la decisión, se programa la cirugía.

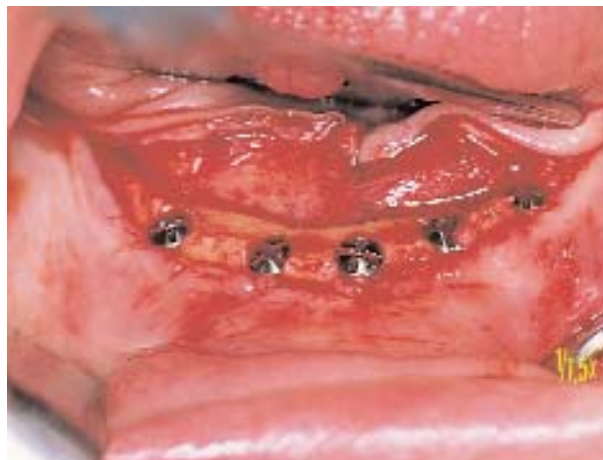### **Evaluación de la anatomía: examen físico del paciente sin dientes**

Después de que el cirujano examina los antecedentes sistémicos y dentales del paciente, realiza una valoración física, centrándose en la anatomía del maxilar inferior. Registra el grado de apertura de la boca del paciente. La limitación de la apertura puede afectar el plan de tratamiento en condiciones extremas. Se valora la salud general de los tejidos blandos intrabucales. Las infecciones patológicas y dentales no diagnosticadas, así como infecciones mucosas, se tratan hasta curarlas antes de la colocación de los implantes.

Se inspeccionan los tejidos blandos del piso bucal y la musculatura mentoniana. Se documenta el ancho de la banda de *encía queratinizada* (EQ) que cubre la cresta alveolar. Se registra la distancia entre la cresta y la unión de la encía insertada y la mucosa libre (Figura 1-1, A-F). El examen de los tejidos blandos es importante para establecer la necesidad de hacer una vestibuloplastia antes de la colocación del implante, o después.



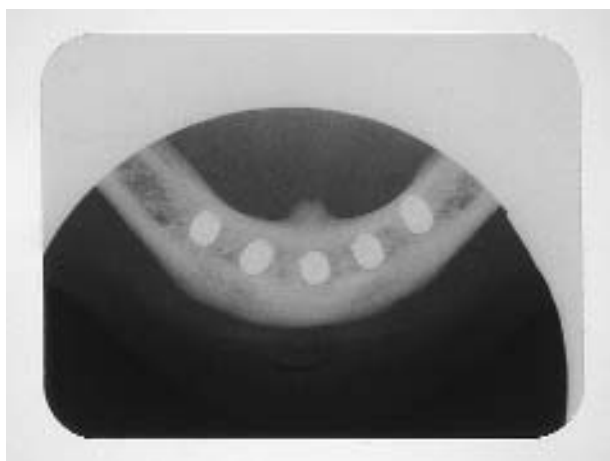
**FIGURA 1-1 A**, Imagen preoperatoria de la mandíbula. La encía desinsertada y móvil se halla a más de 5 mm de la cresta.



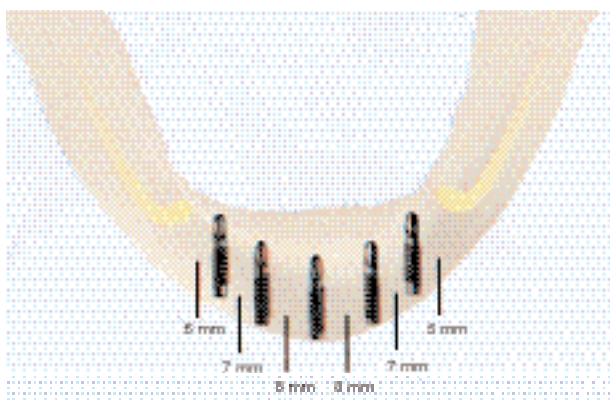
**FIGURA 1-1 B**, Para colocar los implantes se hace una incisión crestal sin liberación vertical. Los implantes se torquean levemente para que los tapones queden nivelados con el hueso y no generen puntos de presión supracrestales.

Se valora la localización de los conductos submandibulares para asegurar que no serán invadidos durante el procedimiento. Se palpa la localización del foramen mentoniano y, si hace falta, se lo transfiere a un modelo diagnóstico para el ulterior plan de tratamiento.

Se palpan las vertientes de las tablas corticales vestibular y lingual. La altura de la mandíbula se estima por palpación de su sector anterior. Se toma nota de la localización de los tubérculos genianos. Con los maxilares del paciente en posición vertical relajada, se observa la relación entre la parte anterior del maxilar inferior y la del maxilar superior, para determinar si conviene orientar los implantes de modo que corrijan o disimulen una relación intermaxilar esquelética de clase II o de clase



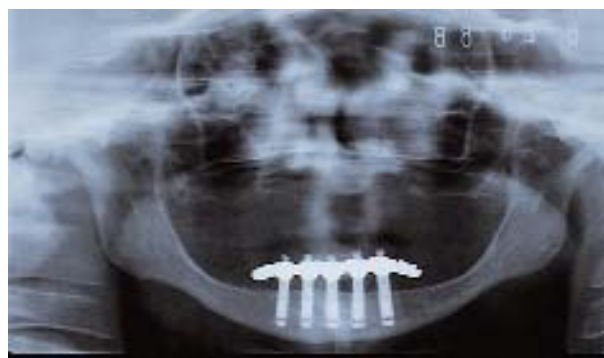**FIGURA 1-1 C,** La radiografía ilustra la posición correcta de los implantes. Los implantes posteriores se hallan a unos 5 mm por delante del foramen mentoniano. Obsérvense los espacios de 3 mm entre los cuerpos de los implantes.



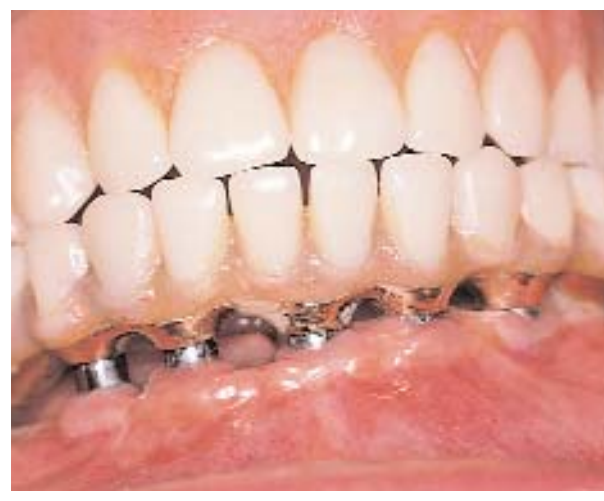**FIGURA 1-1 D,** El diseño del lugar y el espaciamiento ideal de los implantes en el interior de la mandíbula señala la distancia desde el foramen mentoniano.

III. A veces, se precisa de la cirugía ortognática para corregir desarmonías esqueléticas graves antes de colocar implantes. Cuando hace falta, el examen físico de la inclinación de las tablas óseas lingual y vestibular se confirma mediante el examen radiográfico.

Al concluir el examen físico, el cirujano debe poseer una buena apreciación de la altura y el ancho del sector anterior de la mandíbula, así como de la inclinación de las tablas óseas corticales. El cirujano debe ser capaz de analizar con el paciente la localización prevista para los implantes y la necesidad de un procedimiento complementario de tejidos blandos, como una vestibuloplastia simultánea.



**FIGURA 1-1 E,** La radiografía panorámica revela la supraestructura de los implantes para la prótesis de tipo híbrido.



**FIGURA 1-1 F,** Vista frontal de la prótesis completa híbrida inferior antagonista de una prótesis superior tradicional. (Prótesis hecha por el Dr. Luis Guerra.)

### Evaluación de la anatomía: examen radiológico del paciente sin dientes

El examen radiológico del paciente previo a la colocación de implantes se centra sobre la determinación de la altura e inclinación de las tablas óseas corticales con relación al arco opuesto. Lo habitual es examinar una *radiografía panorámica* para evaluar al paciente que desea hacerse un implante. Como esta radiografía suele aumentar más del 20%, en ella no se establecen medidas verticales exactas del sector anterior de la mandíbula. Se colocan pequeñas esferas de diámetro conocido en una férula en las posiciones previstas para los implantes, y así se puede establecer el error del aumento y calcular la dimensión vertical correcta. Cuando la mandíbula mide más de 15 mm, la radiografía panorámica es la única placa necesaria porque

la altura de la mandíbula excede claramente a la de un implante largo.

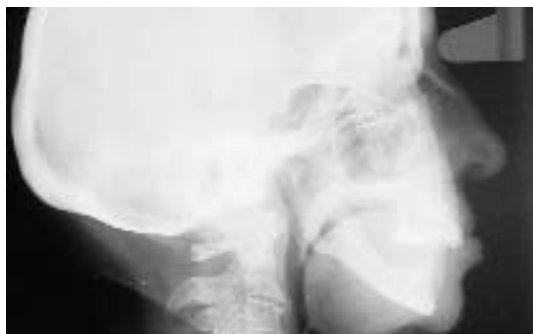Una segunda radiografía, el *cefalograma lateral*, es muy útil, no es cara y proporciona una imagen con un aumento mínimo (Figura 1-2, A-E). El cefalograma lateral deja ver las inclinaciones de las tablas corticales de la mandíbula y las relaciones esqueléticas entre los rebordes de los maxilares superior e inferior y es un examen radiográfico simple y económico para evaluar la altura anterior. Si se desea, se puede poner papel de estaño sobre los dientes anteriores en un juego de prótesis durante la exposición del cefalograma lateral, que muestre claramente la relación de los dientes con el reborde y la relación entre los rebordes. Esto permite ver la angulación que deberán tener los implantes al colocarlos en los lugares ideales para prótesis implantosoportadas o mucosoportadas.

Otras técnicas radiográficas son la tomografía de movimiento complejo o la tomografía computarizada reformateada (TC). La tomografía de movimiento complejo se basa en la técnica de Grossman y tiene un error constante de 26%. Para medir la altura ósea se usan reglas con corrección de 26%. Las imágenes de TC tienen un error inferior a 0,5 mm cuando se examinan imágenes transversales reformateadas. A medida que se va ganando experiencia, más cirujanos coinciden en que no hace falta recurrir a estas técnicas más caras para preparar la colocación de implantes en el sector anterior de la mandíbula.

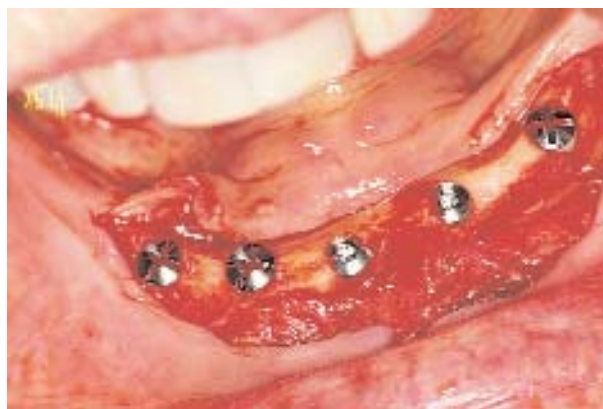### Tratamiento quirúrgico

**Consideraciones sobre el diseño de la incisión.** En la primera consulta, el cirujano observa lo siguiente cuando examina al paciente:

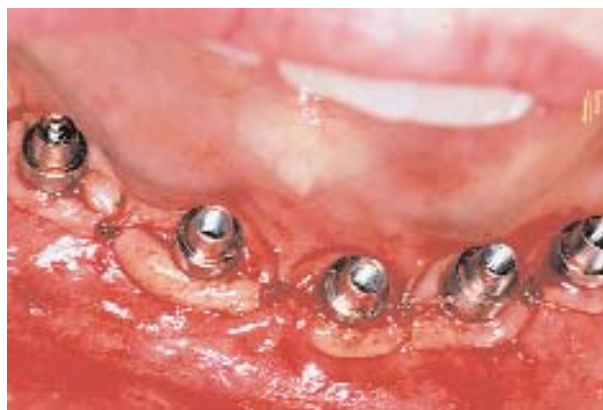1. Altura de la unión entre la encía insertada y la encía desinsertada



**FIGURA 1-2 A**, Cefalograma preoperatorio lateral de una mujer de 75 años cuyo plan de tratamiento incluye una prótesis inferior implantosoportada. Se observa la posición mandibular de Clase II. Los implantes se colocaron con una inclinación levemente anterior.



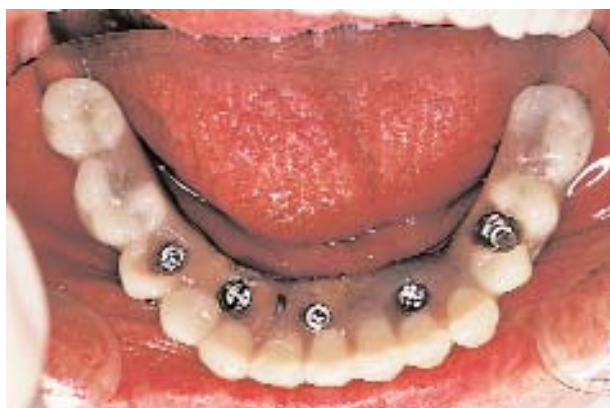**FIGURA 1-2 B**, La incisión es levemente anterior a la banda de encía queratinizada (EQ) para facilitar la disección porque el reborde original es estrecho y afilado. Se reduce el reborde afilado con pinza gubia y se colocan los implantes.



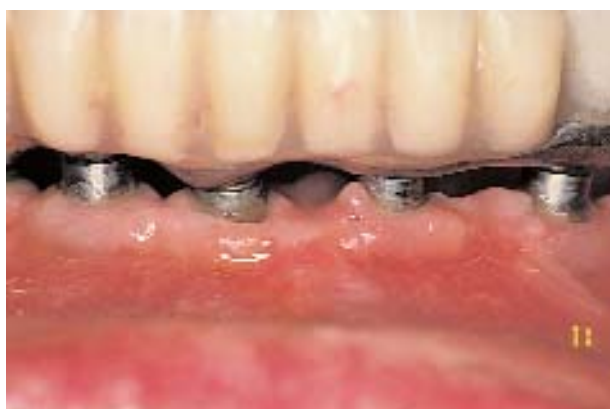**FIGURA 1-2 C**, Al momento de la exposición se bisecha la banda de EQ y se separa un colgado conservador de espesor total. Se quitan los tapones de cicatrización y, en este paciente, se colocan pilares. Se vuelve a colocar la EQ alrededor de los pilares.

2. Altura de la inserción del músculo mentoniano a la cresta alveolar
3. Anchura de la encía insertada, EQ, sobre la cresta alveolar
4. Posición de los tubérculos genianos en relación a la cresta alveolar
5. Inclinación de las tablas óseas vestibular y lingual
6. Relación esquelética del sector anterior del maxilar inferior con el maxilar superior

Sobre la base de estos datos y la altura de la mandíbula, el cirujano decide qué incisión usará para exponer el hueso y colocar después los implantes en la mandíbula edéntula.



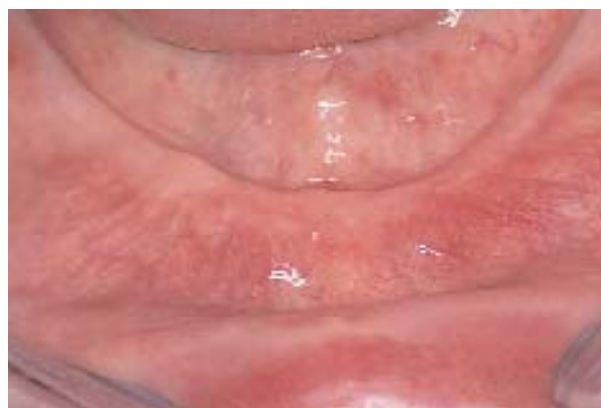**FIGURA 1-2 D,** Vista oclusal que ilustra la posición levemente lingual de los implantes, secundaria a un perfil de clase II.



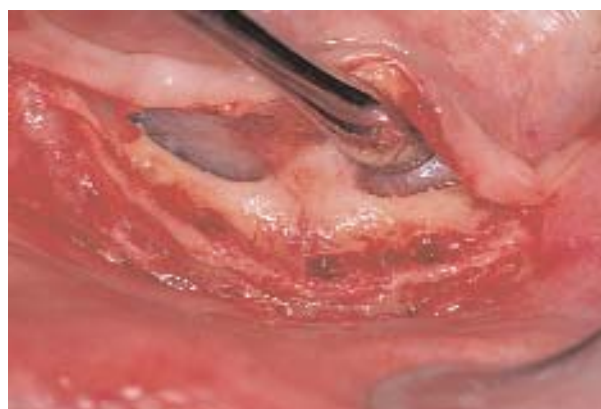**FIGURA 1-2 E,** El paciente ha sufrido un ACV y tiene dificultades para realizar su higiene bucal. Aún así, incluso cuando hay placa, la protección dada por la conservación de la EQ impide la pérdida ósea adversa.

Si la inserción del músculo mentoniano se halla a 3 mm o más hacia vestibular de la encía insertada sobre la cresta alveolar, se puede hacer una incisión *crestal* (Figura 1-3, A-F). Si la localización del músculo mentoniano es adyacente a la cresta alveolar, lo que dejaría la encía desinsertada móvil directamente contra el pilar del implante cuando estuviera restaurado, se usa una incisión *vestibular*. Para repositonar las inserciones musculares hacia abajo se realiza un tipo de vestibuloplastia rotada con la que se obtiene un tejido inmóvil sobre la superficie del complejo del pilar implantario.

Cuando la mandíbula tiene 12 mm de altura o menos, una incisión por vestibular de la banda delgada de EQ permitirá una disección más fácil. Sin embargo, no

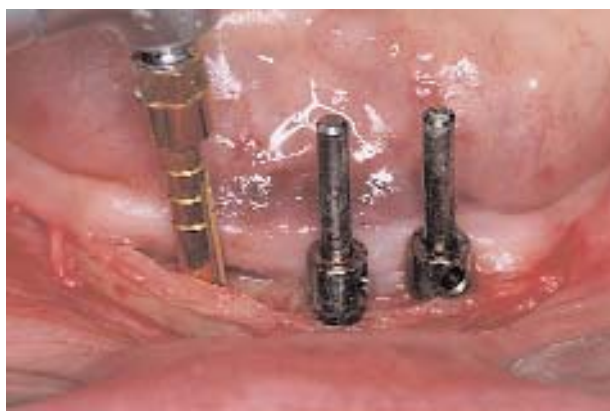

**FIGURA 1-3 A,** Se ilustra la colocación de una sobredentadura mucosoportada en una mandíbula de 12 mm de alto. La musculatura labial se halla a más de 5 mm de la cresta.

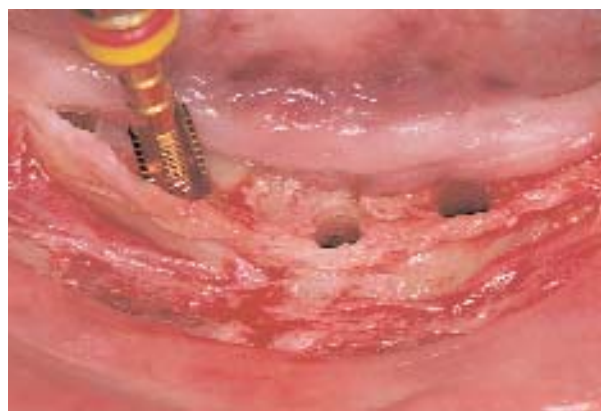

**FIGURA 1-3 B,** La incisión bisecca la EQ. La separación subperióstica descubre el borde vestibular de la cresta y expone el hueso lingual. Se observa la presencia previsible de los tubérculos genianos. A la izquierda se ve la posición del foramen mentoniano.

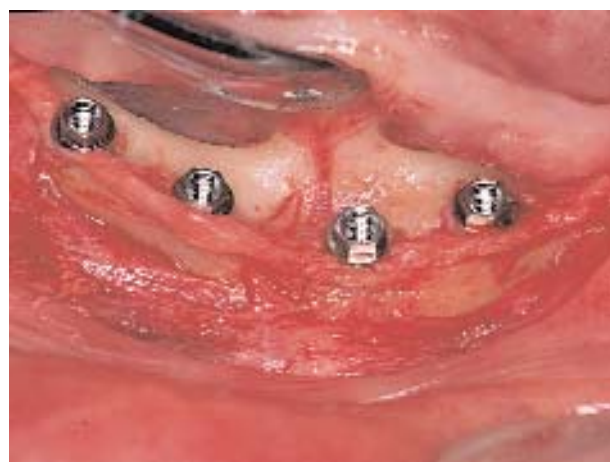puede hacerse una vestibuloplastia rotada porque el desplazamiento de la musculatura mentoniana en una mandíbula atrófica dejará un mentón “de bruja”. En mandíbulas atróficas de entre 12 y 8 mm de altura ósea vertical, las localizaciones de las incisiones e implantes y la localización de la incisión de la cirugía de la segunda etapa son decisivas para el éxito de la restauración. La incisión para la colocación deberá evitar la pérdida de EQ. Así, la incisión hecha en el borde anterior de la cresta alveolar mandibular, habitualmente por vestibular a la EQ, permite la adecuada disección. En el paciente con mandíbula atrófica, es frecuente que la banda delgada de EQ se halle por lingual. Los intentos por ensanchar la banda de EQ no suelen tener mucho



**FIGURA 1-3 C**, Se usa una fresa redonda, y después una fresa piloto de 1,25 mm. Se colocan paralelizadores para facilitar la colocación paralela de los implantes. Las guías paralelas se usan para guiar el fresado a medida que aumenta el diámetro de las fresas.

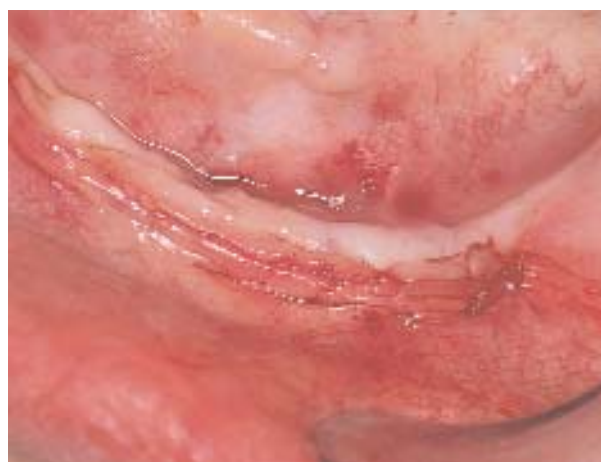

**FIGURA 1-3 D**, Una vez usada la fresa del último diámetro, se utiliza un formador de rosca para crear roscas en el hueso al colocar implantes roscados recubiertos con hidroxapatita (HA).



**FIGURA 1-3 E**, Implantes antes de que se coloquen los tapones de cicatrización. Los implantes se colocan de modo tal que su superficie vestibular se halle ligeramente lingual al hueso cresta. En la mandíbula atrófica, ello evita que el tejido desinsertado irrite excesivamente el labio.

éxito porque los músculos vestibulares tienden a desplazar el injerto del lecho que lo aloja. Los implantes deben colocarse ligeramente por lingual a la cresta del reborde, esto es, por lingual a las inserciones musculares. Si los implantes se abren en abanico hacia vestibular, la irritación constante de los implantes vestibulizados será una fuente constante de irritación y el paciente no estará conforme. En el momento de la exposición, la banda delgada de EQ debe ser bisecada y traspuesta hacia vestibular para obtener EQ en la superficie vestibular de los pilares.



**FIGURA 1-3 F**, Se cierra la incisión con suturas resorbibles y técnica de sutura de colchonero horizontal.

En mandíbulas cuya altura vertical del hueso es superior a 12 mm, la incisión de colocación puede hacerse sobre la cresta o en el vestíbulo, según dónde se hallen las inserciones musculares. Una incisión que biseca la EQ permite al cirujano el lujo de saber que la EQ quedará en la superficie vestibular del pilar del implante si es que la incisión llega a abrirse prematuramente. La destrucción prematura de la incisión puede ocurrir por varias razones: presión excesiva de la prótesis removible, perfil supracrestal del implante con tapón de cicatrización colocado, traumatismo qui-



rúrgico de los tejidos o mala calidad de los tejidos y mala cicatrización. Si la cresta alveolar es delgada y la banda de EQ cubre la porción delgada de la cresta, la bisección de la EQ puede hacer que la disección de los colgajos sea difícil porque la encía será delgada sobre la cresta delgada. Por consiguiente, se logrará una salud gingival duradera cuando las incisiones se planifiquen con cuidado y la disección se haga con una técnica atraumática.

La anestesia local, por lo general lidocaína 1% o 2% (Xilocaína) con 1:100.000 de adrenalina, se infiltra en los tejidos por vestibular y lingual. La infiltración incluye la zona vestibular del borde inferior de la mandíbula, la tabla cortical lingual para anestesiar ramos de los nervios milohioideos y a lo largo de la cresta. La anestesia infiltrativa sobre la cresta crea una disección hidrópica que ayuda a la disección subperióstica. No hace falta el bloqueo bilateral del nervio dentario inferior.

Una vez transcurridos varios minutos para permitir que la anestesia haga efecto y se absorba en los tejidos para revelar la anatomía previa a la inyección, se hace una incisión. Se utiliza una hoja n° 15.

**Incisión y disección crestal.** La incisión crestal debe biseccionar la banda de EQ. La bisección de la EQ es importante para evitar un problema potencial del tejido blando si la incisión se abriera durante el período de cicatrización. La incisión debe extenderse por la cresta alveolar posterior al foramen mentoniano. Cuando el foramen mentoniano se halla en la parte superior de la cresta, a consecuencia de una pérdida ósea intensa, se detendrá la incisión antes del foramen mentoniano. Una vez separado el periostio, se puede ver el foramen mentoniano y en ese caso se extiende la incisión crestal hacia atrás, por la cresta lingual, lo que evita el traumatismo del nervio. En ocasiones, se hacen incisiones verticales liberadoras en la parte de atrás. Este autor evita la incisión liberadora vertical en la línea media porque ello aumenta las molestias del paciente durante las primeras 2 semanas de cicatrización.

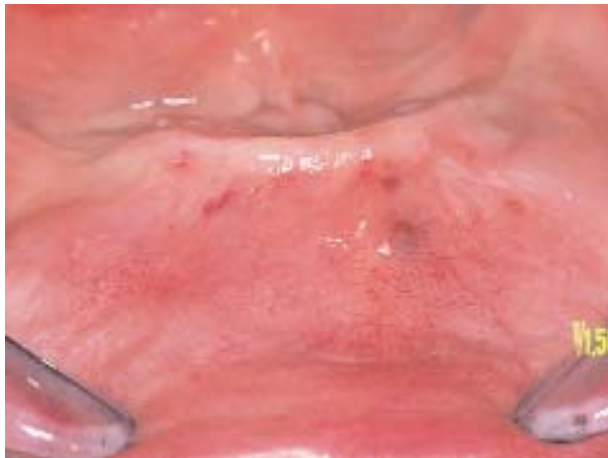
Una vez hecha la incisión que secciona el periostio hasta el hueso, se usa un elevador perióstico para elevar colgajos subperiósticos por vestibular y lingual. Es importante lograr una disección subperióstica limpia porque el sangrado es mínimo y se pueden evitar vasos sanguíneos linguales grandes. Si se hallan inserciones musculares insertadas en la cresta, se usa un bisturí para seccionarlas limpiamente en lugar de desgarrarlas, lo que incrementaría el sangrado y el traumatismo ulterior de los tejidos blandos. La separación de los tejidos vestibulares llega a ser tediosa en razón de la inserción firme del tejido crestal alveolar fibroso o si el reborde es estrecho. Se debe tener mucho cuidado en elevar un colgajo intacto sin desgarrarlo.

Se separa por lingual para que el cirujano tenga visión directa de la tabla cortical lingual, lo que también permite la angulación adecuada del implante paralelo a la tabla cortical lingual, si correspondiera, y evita que el implante la perfora. La separación vestibular incluye el despegamiento de una porción del músculo mentoniano para permitir la visualización apropiada de los contornos de la tabla cortical vestibular. Un desprendimiento limitado impide que el cirujano vea los contornos óseos y ello hace que perfora las tablas corticales al colocar el implante en lugar de que el implante quede por dentro de ellas. El cirujano debe poder ver ambas tablas óseas corticales directamente cuando observa la cresta alveolar. Es útil visualizar la cirugía implantaria y anticipar todo problema adverso. Una vez expuesto el hueso, los implantes se colocan según las indicaciones del fabricante.

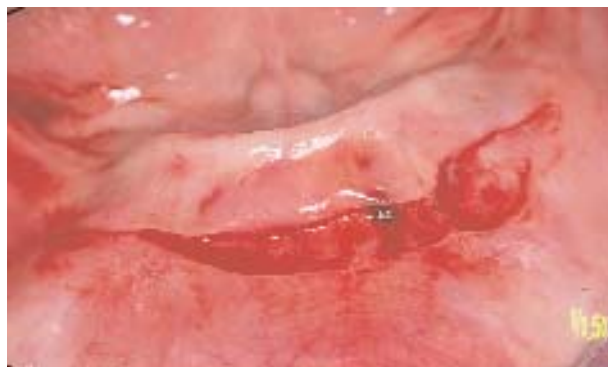**Incisión y disección vestibular.** La incisión y disección vestibular es la vía de acceso aconsejable para recolocar el músculo mentoniano desde la cresta alveolar, lo cual anticipa la localización final de la prótesis y los pilares (Figura 1-4, A-R). La incisión se hace habitualmente a una distancia de entre 5 y 10 mm de la unión de la encía insertada y la encía no insertada. La incisión atraviesa la mucosa, no así el músculo subyacente. La incisión se extiende aproximadamente desde el foramen mentoniano, en el vestíbulo. La incisión se hace con una hoja de bisturí n° 15, y se la mantiene superficial para identificar los ramos del nervio mentoniano. La visión directa de los ramos del nervio mentoniano permite una disección minuciosa alejada de esos nervios y evita la parestesia. Una vez incidida la mucosa, con todo cuidado se desprende del músculo subyacente un colgajo sólo mucoso mediante un bisturí o tijeras pequeñas. El colgajo mucoso se extiende hasta la unión de la encía insertada con la porción desinsertada. En este lugar, se hace una incisión que atraviesa el periostio hacia la cresta alveolar. Se separa el periostio hacia lingual, con el colgajo mucoso que lo cubre unido al periostio para exponer la zona lingual de la mandíbula. El colgajo mucoso se mantiene unido a la mucosa lingual y por lo tanto “tiene base lingual”. Entonces, se separa el periostio vestibular del hueso con un elevador perióstico para exponer la tabla cortical vestibular. La extensión es similar a la descrita previamente para la incisión crestal. Una vez expuesto el hueso, se colocan los implantes según las indicaciones del fabricante.

### Colocación de implantes

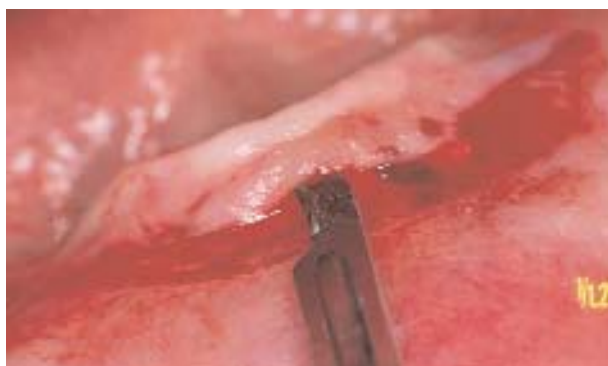**Dos implantes.** Por lo general, cuando se colocan dos implantes para una sobredentadura, hay que considerar la posibilidad de colocar otros implantes más adelante si el paciente desea pasar de una prótesis mucosoportada a una prótesis implantosoportada.



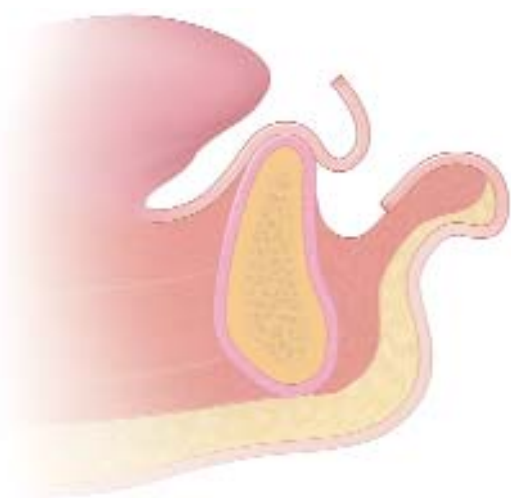
**FIGURA 1-4 A**, Esta mujer de 65 años fue derivada para una vestibuloplastia y colocación de dos implantes. Se observa la inserción alta de los músculos.



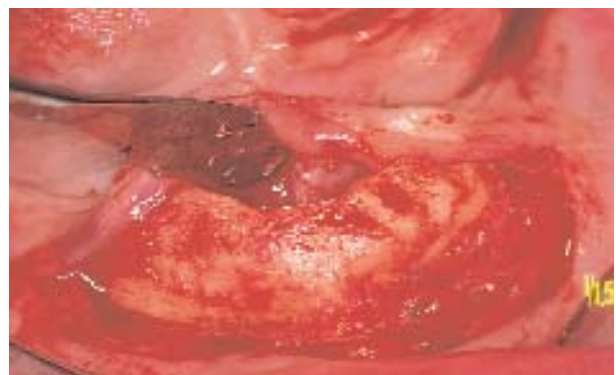**FIGURA 1-4 C**, La incisión para el colgajo sólo mucoso se hace con una hoja n° 15 sin incidir el músculo mentoniano subyacente.



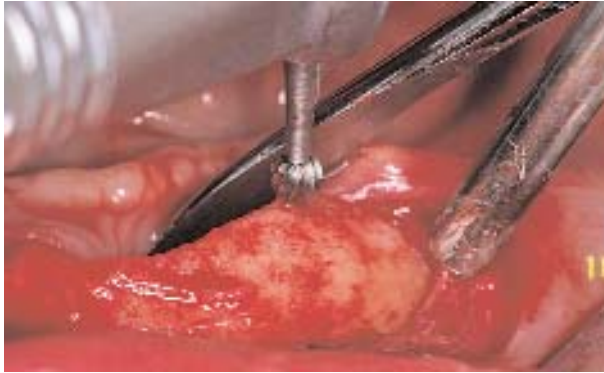**FIGURA 1-4 D**, La hoja del bisturí se orienta paralela a las fibras musculares, y se hace la disección aguda de un colgajo sólo mucoso.



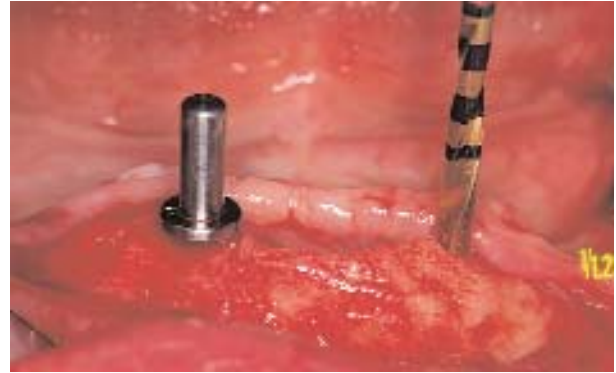**FIGURA 1-4 B**, La incisión para extensión del reborde para prótesis removible se hace lejos del labio. En sobredentaduras retenidas por implantes, la meta es alejar la encía móvil de los pilares, no de la extensión del reborde. Se hace la incisión y se separa un colgajo mucoso, por encima del músculo mentoniano subyacente.



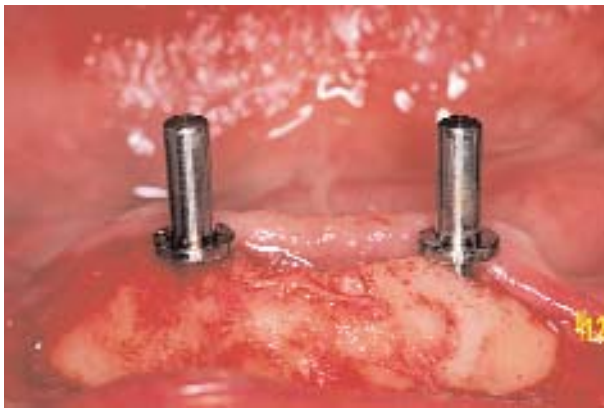**FIGURA 1-4 E**, Una vez separado el colgajo de mucosa de la cresta, se usa el bisturí para hacer la incisión aguda del periostio sobre la cresta. Se eleva el periostio hacia vestibular, exponiendo la cara vestibular de la parte anterior de la mandíbula. Es importante conservar entre 10 y 15 mm de inserción mentoniana a la mandíbula para evitar que el mentón se curve. El borde lingual del periostio se levanta sobre los tubérculos genianos.



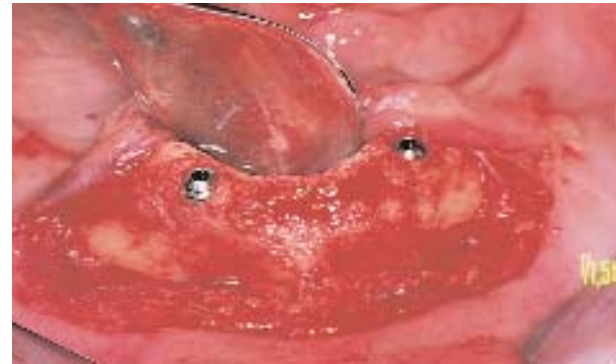**FIGURA 1-4 F,** Se usa la pinza gubia para marcar el sitio del implante. Con una fresa redonda se marca el primer hoyo en la cortical para un comienzo fácil de la perforación con la fresa piloto.



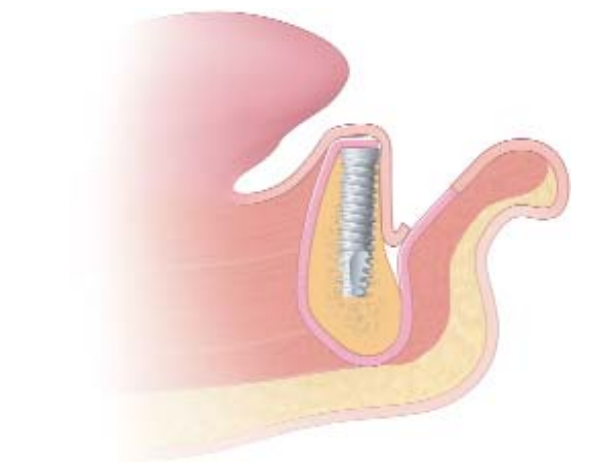
**FIGURA 1-4 G,** Se usa la fresa piloto para iniciar el sitio del implante. Se colocan posicionadores para facilitar la perforación paralela del sitio del implante.



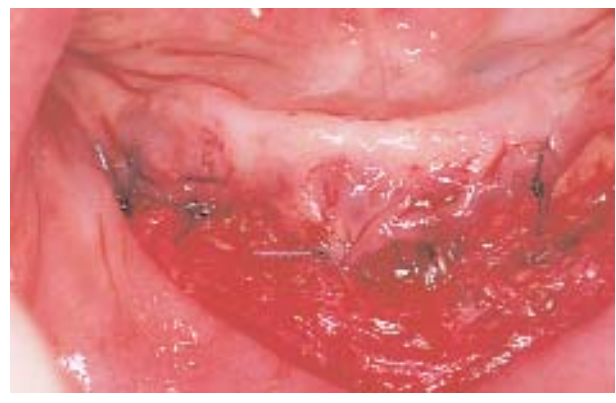**FIGURA 1-4 H,** Los paralelizadores indican la posición de los implantes. Se usa la fresa del tamaño siguiente con el paralelizador colocado.



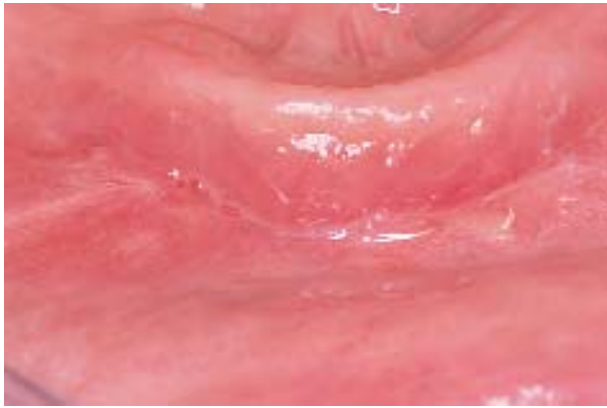
**FIGURA 1-4 I,** Los implantes se hallan colocados.



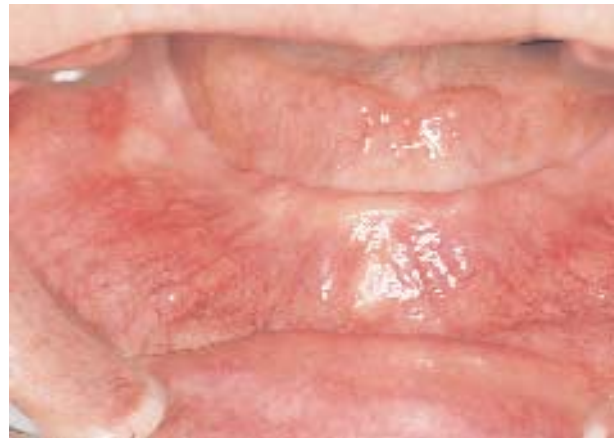**FIGURA 1-4 J,** Colocados los implantes, se sutura el borde anterior del colgajo mucoso en la profundidad del vestíbulo. Se sutura para volver a acercar la mucosa vestibular sobre los implantes y para establecer una barrera a la migración muscular hacia arriba.



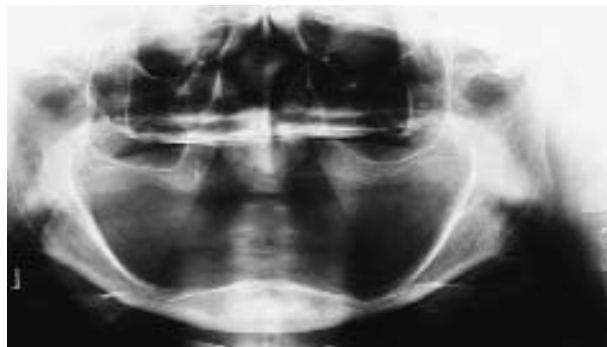
**FIGURA 1-4 K,** Se pueden usar suturas de resorción lenta en sentido horizontal para mantener la mucosa vestibular a la profundidad del sitio de la vestibuloplastia.



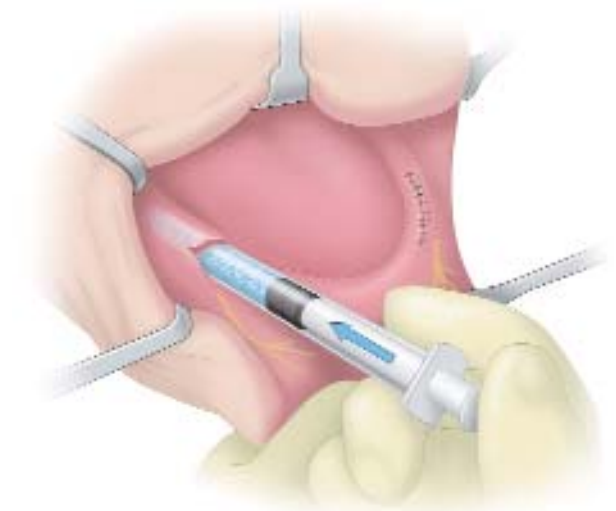**FIGURA 1-4 L**, Fotografía de la cicatrización del sitio a las tres semanas.



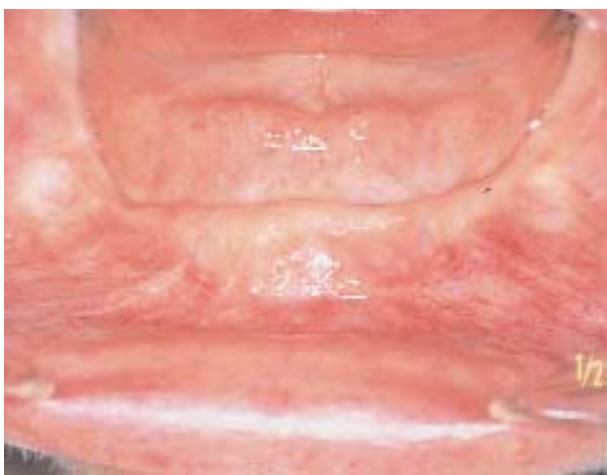**FIGURA 1-4 M**, El tratamiento de la mujer de 65 años incluye dos implantes y una sobredentadura retenida a una barra. Se observa que la musculatura del labio se halla cerca de la cresta. Se colocan dos implantes con una vestibuloplastia rotada simultánea.



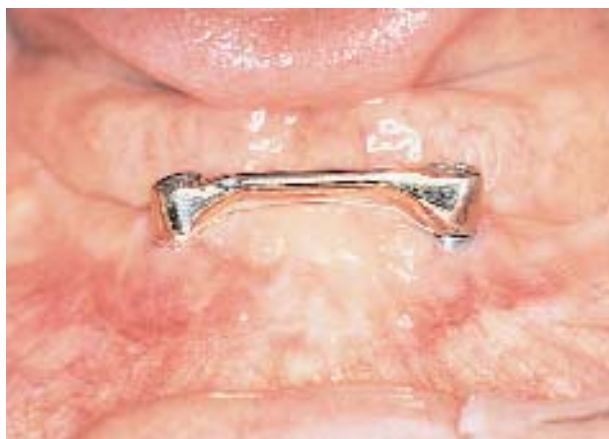**FIGURA 1-4 N**, La radiografía panorámica indica que hay hueso suficiente para implantes de 15 mm de longitud en la parte anterior de la mandíbula, aunque hay atrofia intensa en la parte posterior que genera un reborde cóncavo.



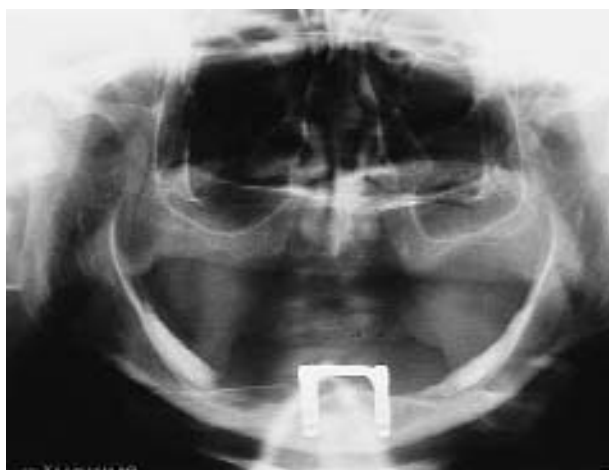**FIGURA 1-4 O**, El tratamiento de esta paciente también incluye la colocación de hidroxipatita (HA) sobre el reborde posterior cóncavo. Este esquema ilustra el lugar donde se desea hacer la aumentación con HA. La aumentación no incluye el foramen mentoniano ni la región retromolar. Mediante la incisión de rotación o una segunda incisión que divida la EQ, se hace un túnel subperióstico, y se coloca sólo 1,5 g de HA.



**FIGURA 1-4 P**, La musculatura labial del paciente de la Fig. 1-4, Q, ilustra su nueva posición alejada de la cresta.

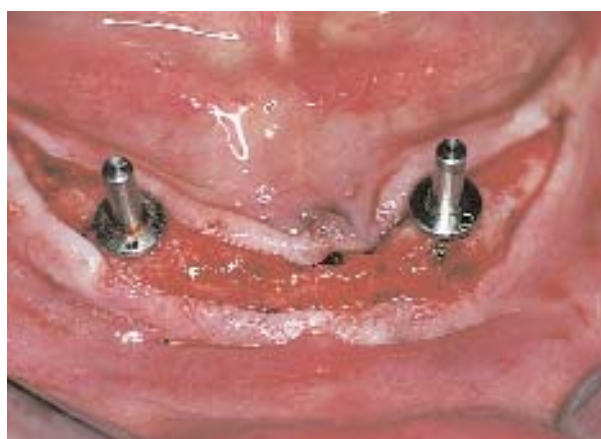

**FIGURA 1-4 Q**, Se expusieron dos implantes y se hizo la restauración. (Prótesis del Dr. Harold Larsen.)



**FIGURA 1-4 R**, La radiografía panorámica posterior a la restauración presenta implantes y la aumentación posterior con HA.

Algunos pacientes prefieren una sobredentadura, pero se pueden quejar de que les queda comida debajo de la prótesis y que el aparato se mueve cuando hablan, degluten o mastican y en ocasiones prefieren clips retenedores y o-rings. Para los pacientes que prefieren una retención para una prótesis fija o de tipo fijo removible, hay que colocar otros tres implantes, con lo cual son cinco los implantes en el sector anterior de la mandíbula, que serán suficientes para sostener una prótesis implantosoportada. Al tener esto en cuenta y colocar dos implantes en el sector anterior, el cirujano los ubica a 20 mm de distancia entre sí (cada uno a 10 mm de la línea media mandibular) y deja espacio para la colocación ulterior si hiciera falta. Se fija un calibre



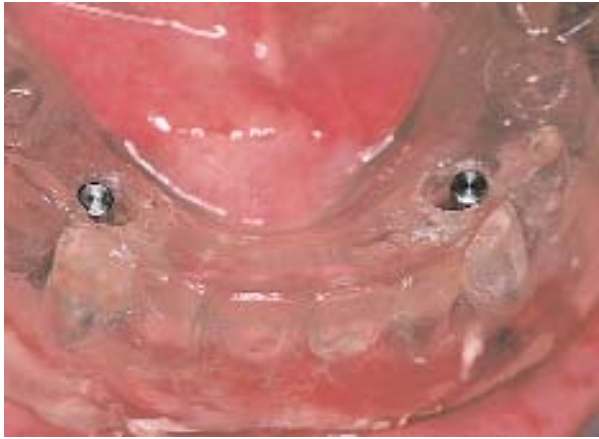**FIGURA 1-5 A**, Se harán dos implantes para retención o-ring de una sobredentadura. Se hace una incisión crestal, bisecando la EQ. Los lugares de los implantes se determinan mediante una guía quirúrgica, que es un duplicado de un juego de dentaduras completas aprobado por el paciente.

en 20 mm y estos lugares se marcan con una pinza gubia o una fresa redonda (véase la Figura 1-4, *F* y *G*) (Figura 1-5, *A-C*).

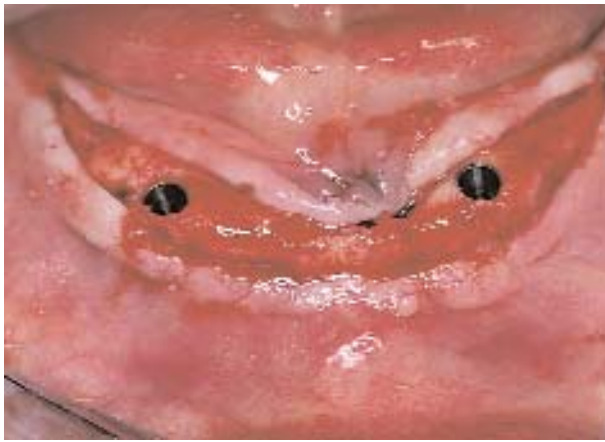La localización vestibulolingual de los implantes en la cresta es decisiva para la futura comodidad del paciente. Los implantes deben colocarse de modo que eviten la irritación de los tejidos blandos, ello ocurre si los implantes se hallan muy lingualizados en el tejido móvil del piso de boca o muy vestibulizados, lo que hace que la musculatura mentoniana roce de manera constante los pilares de los implantes, y crea así lesiones crónicas. La colocación de los implantes en el centro de la cresta es ideal para asegurar que la restauración sea cómoda para el paciente.

El reborde de la mandíbula puede ser desparejo o poseer contornos filosos. Nosotros utilizamos pinzas gubias para reducir el hueso de la cresta cuando es delgado, filoso o desparejo. El uso de fresas rotatorias para reducir la cresta del reborde puede producir traumatismo óseo y la consiguiente pérdida ósea en torno a los implantes. Además, la gubia puede utilizarse para quitar un pequeño “bocado” del reborde, lo que crea una pequeña depresión que permite calzar una fresa redonda y las sucesivas fresas piloto. El hueso adyacente se puede quitar con pinzas, y crea una transición suave desde el sitio del implante hasta la cresta sin que queden segmentos excesivamente altos de hueso entre los implantes. Luego se usa la fresa redonda para marcar los lugares de los implantes, que se colocan una vez confirmadas las mediciones con el calibrador.

Utilizada la fresa redonda para marcar los sitios se usa la fresa inicial, habitualmente de entre 1,25 y 2



**FIGURA 1-5 B,** A través de los orificios hechos en la guía quirúrgica se ven los posicionadores paralelos.



**FIGURA 1-5 C,** Se colocan los implantes y los ataches o-ring se colocarán una vez integrados los implantes.

mm de diámetro, para crear el primer sitio y, si se dispone de ella, se usa una férula quirúrgica de guía. Se coloca un paralelizador de guía en el orificio perforado y se verifica la angulación para asegurar que las inclinaciones anteroposterior y mesiodistal sean las apropiadas. La guía quirúrgica se coloca en la boca para confirmar que los implantes se hallan dentro de la base de la futura prótesis. Si el paciente tiene dientes superiores o una prótesis, se hace cerrar suavemente la mandíbula para asegurar que los implantes se hallan dentro de los contornos de los bordes incisivos de los dientes superiores y no por vestibular. Confirmado el paralelismo o si hace falta una modificación, se prepara el segundo sitio con una fresa de diámetro pequeño colocada en el eje adecuado.

Se coloca un segundo paralelizador de guía. El examen cuidadoso confirma que los implantes serán satis-

factorios cuando se colocan en estas posiciones e inclinaciones. Se usa la secuencia sucesiva de fresas según las indicaciones del fabricante. Si hace falta introducir cambios en la angulación, la fresa siguiente, que tiene entre 2,7 y 3 mm de diámetro, se puede orientar de modo que corrija la angulación de los implantes. Es importante colocar el implante a la altura correcta con relación a la cresta alveolar. Si el implante se coloca de modo que el tapón de cierre quede por sobre la superficie del hueso, lo que crea un pequeño abultamiento debajo de la encía, cabe la posibilidad de una dehiscencia por incisión o la destrucción de la mucosa cuando el paciente mastique con la prótesis provisional. Es conveniente que los implantes colocados en la parte anterior de la mandíbula se atornillen lo suficiente para dejar espacio al tapón de cierre y que quede una superficie emparejada con el hueso alveolar adyacente. En tipos específicos de implantes, esta colocación puede estar contraindicada. El cirujano debe respetar las pautas de cada sistema de implante específico. En implantes en una etapa, los pilares de cicatrización temporarios se colocan según las indicaciones del fabricante.

La parte anterior de la mandíbula puede tener una tabla cortical densa con espacio medular abundante, o puede tener una médula mínima con abundancia de hueso cortical. Cuando la mandíbula es más pequeña, hay más hueso cortical y menos hueso esponjoso. Cuando se encuentra hueso denso, es importante limpiar las fresas durante la secuencia de fresado para mantener limpias las superficies de corte y que no se emboten durante la preparación del sitio del implante. Para implantes revestidos, se usa un tipo de fresa formadora de rosca o terraja para formar rosca en el hueso. Para implantes autorroscantes, el cirujano puede necesitar usar una fresa algo más larga que suele utilizarse en otras zonas de la boca. Así, por ejemplo, en lugar de usar una fresa de 3 mm antes de un implante autorroscante de 3,75 mm, será necesario usar una fresa de 3,25 mm para facilitar la inserción del implante en hueso denso.

Si se ha hecho la incisión crestal, se la cierra con agujas atraumáticas. Las suturas pueden ser reabsorbibles o no reabsorbibles, según la preferencia del operador. Si se ha hecho una incisión vestibular, el borde de la mucosa vestibular se sutura en la profundidad del vestíbulo sobre el borde del periostio. Esto deja una porción desnuda del vestíbulo labial, que tendrá que cicatrizar por segunda intención. Se puede usar una sutura reabsorbible, pero deberá tener resistencia retentiva más prolongada; por ello, se recomienda una sutura de poliglactina.

**Cuatro implantes o más.** Al colocar cuatro implantes o más en la parte anterior de la mandíbula, el diseño de la incisión es el mismo que el utilizado cuando

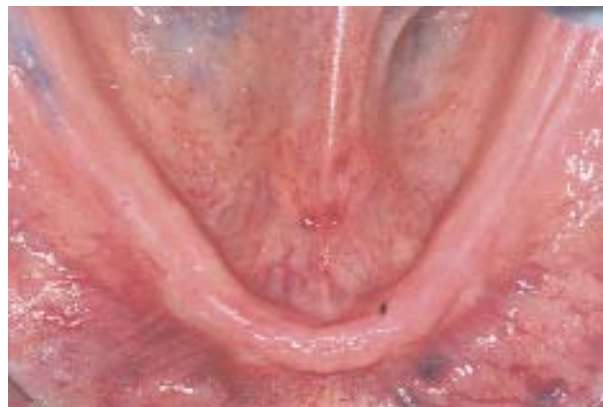se hacen dos implantes. La separación subperióstica debe ser suficiente como para exponer las corticales vestibular y lingual y el foramen mentoniano de ambos lados. Concluida la separación del periostio, el cirujano posee una visión excelente del sitio operatorio, los contornos del hueso y la localización de los forámenes mentonianos. El foramen mentoniano se usa como punto de referencia para ubicar los implantes distales. Se usa un calibrador para marcar el reborde alveolar no menos de 5 mm por delante del foramen mentoniano. Esta distancia suele ser la extensión anterior del nervio cuando se curva hacia delante en el hueso antes de salir del foramen mentoniano. Es decisivo examinar las radiografías con atención para confirmar que el paciente no tiene una curva anterior del nervio dentro del hueso. Se puede colocar una pequeña sonda para nervios en el foramen mentoniano; sin embargo, este procedimiento se reserva para operadores con experiencia en nervios sensitivos. Se usa una fresa redonda pequeña para hacer una depresión en el hueso que marque el sitio del implante en un lado de la mandíbula. Se hace una marca similar en el lado opuesto de la mandíbula, a no menos de 5 mm por delante del foramen mentoniano. Se fija el calibrador entre 7 y 8 mm y se marca el lugar del implante siguiente de manera similar, anteriores a las dos localizaciones distales. Si se ha de colocar un quinto implante, se hace una marca en la línea media de la mandíbula. Mediante el calibrador, se colocan los cuerpos de los implantes separados por la suficiente distancia que deje el espacio adecuado para la restauración y su higienización (Figuras 1-6, A-J, y 1-7, A-E).

Identificados los lugares de los implantes, se usa la primera fresa de la secuencia de perforación. Siempre que sea posible se coloca una guía quirúrgica para localizar los implantes en el lugar correcto en relación con los dientes. En las mandíbulas de clase III, los implantes pueden angularse levemente hacia lingual; en las de clase II, los implantes pueden angularse levemente hacia adelante; para mandíbulas de clase I, los implantes se colocan en posición vertical con relación al borde inferior de la mandíbula. Cualquiera sea el grado de angulación, la localización crestal de cada uno es la misma, esto es, los implantes emergen en el medio de la cresta, sin estar excesivamente hacia vestibular o hacia lingual.

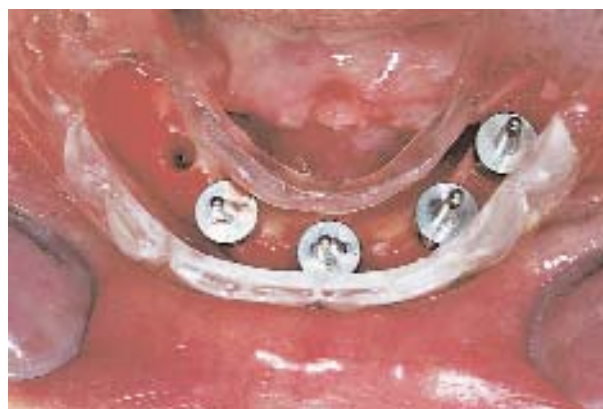Cada vez que se usa una fresa piloto, se colocan paralelizadores de guía para confirmar la angulación de los implantes en los planos anteroposterior e izquierda-a-derecha. Al pasar a la fresa del tamaño siguiente se pueden compensar errores pequeños.

**Situaciones clínicas comunes.** Es frecuente que se coloquen implantes en la parte anterior de la mandíbula poco tiempo después de realizadas las extracciones dentales. Una opción es esperar hasta que el hueso del

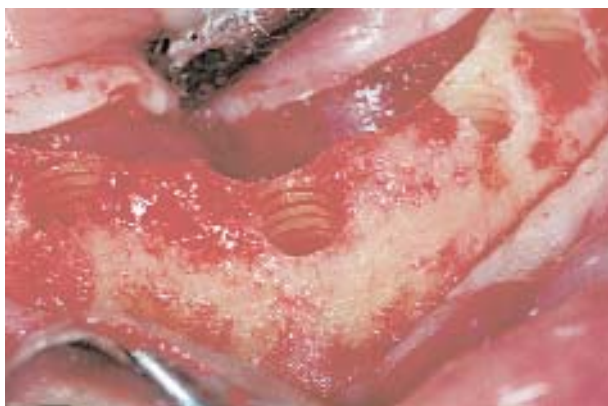sitio de la extracción cicatrice. Sin embargo, los pacientes desean que transcurra el menor tiempo posible para usar las prótesis removibles de transición. Así, los implantes se colocan aproximadamente 8 semanas después de la extracción de los dientes, o antes. Sin embargo, por lo general, la mayoría de los autores coinciden en que está contraindicado colocar implantes inmediatamente después de la extracción de los dientes con exudado o infección activa. Nosotros opinamos que deben extraerse los dientes infectados y colocar una prótesis de manera inmediata. Los implantes se colocan 8 semanas más tarde en un maxilar sano, sin infecciones. Esta demora permite que el cirujano cierre incisiones primariamente para evitar infecciones y que de esta forma el paciente tenga un período de adaptación a la prótesis inmediata.



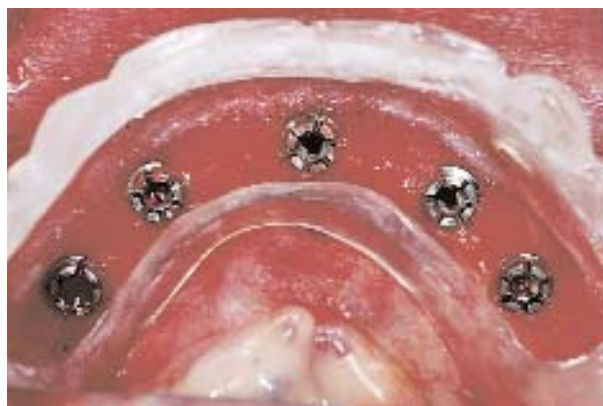
**FIGURA 1-6 A,** La guía quirúrgica orienta la colocación de cinco implantes de una prótesis híbrida.



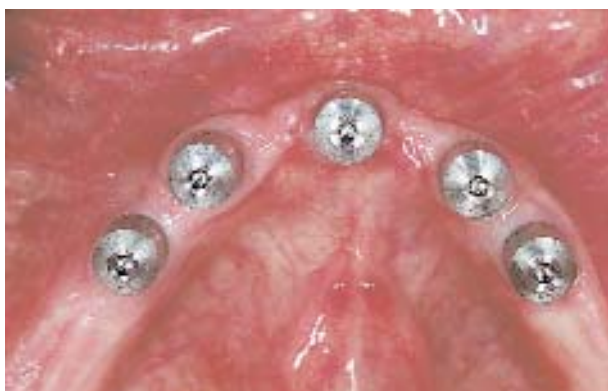**FIGURA 1-6 B,** Se hace una incisión crestal a través de la EQ. Se preparan los sitios de los implantes. Se colocan posicionadores en orificios de 3 mm de diámetro.



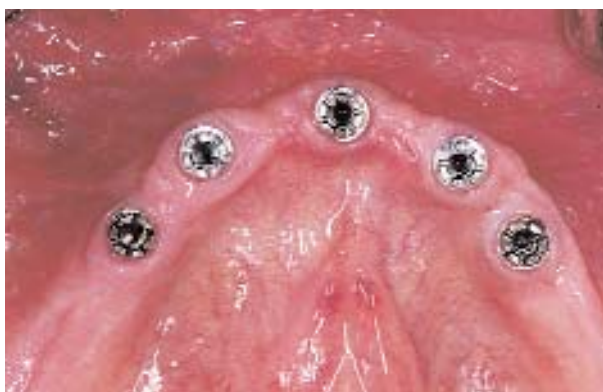**FIGURA 1-6 C,** Se usa un formador de rosca para crear rosca en el hueso. Este procedimiento se realiza cuando se colocan implantes roscados de HA.



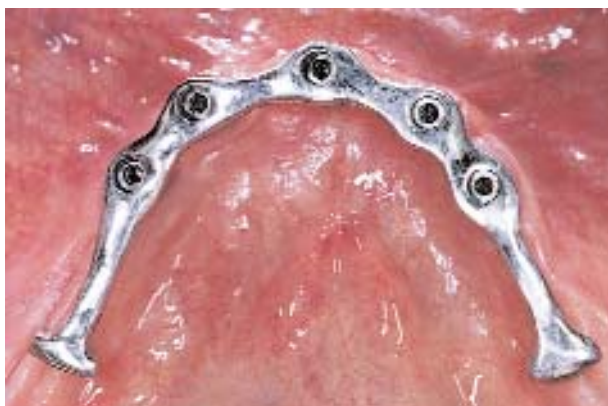**FIGURA 1-6 D,** Se colocan los implantes, se retiran los portaimplantes, y se ven los implantes colocados. Para una prótesis híbrida, los implantes pueden ser colocados en los espacios interdientales debido a la naturaleza de la prótesis. Los implantes se colocan levemente hacia lingual de la cresta.



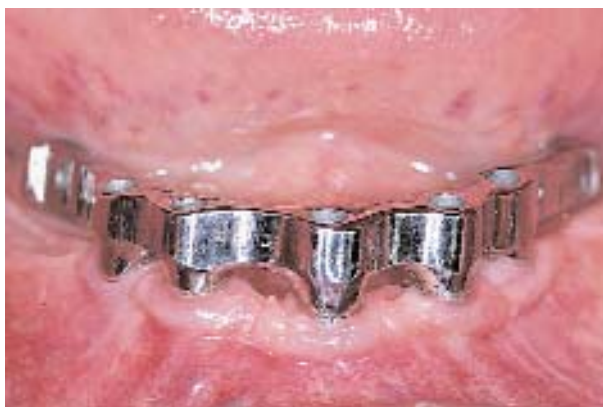**FIGURA 1-6 E,** Al cabo de 4 meses de cicatrización, la bisección de la EQ y su transposición hacia vestibular expone los implantes. Tres semanas después de la exposición se observan estas manifestaciones de cicatrización.



**FIGURA 1-6 F,** El tejido blando que rodea los implantes está listo para la toma de las impresiones definitivas y la confección de la prótesis definitiva.

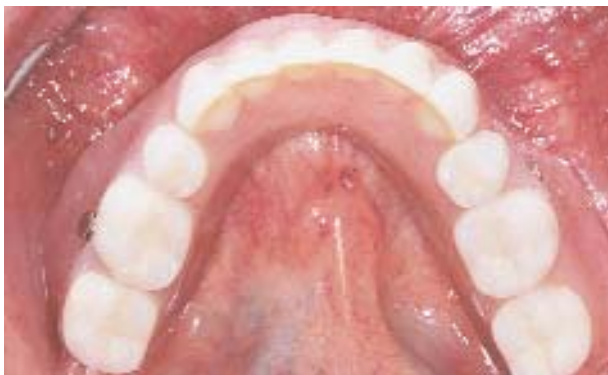

**FIGURA 1-6 G,** La vista oclusal muestra la barra que conecta los implantes y la estabilización de arco cruzado de dichos implantes.

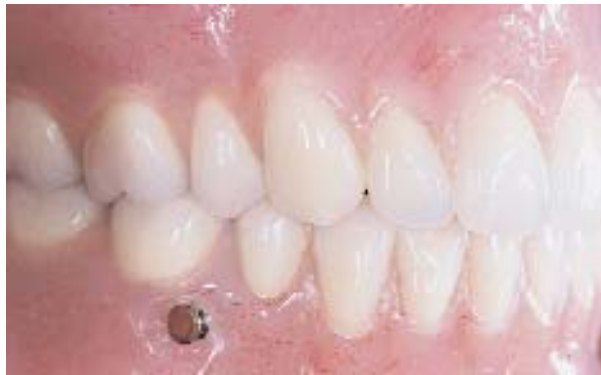

**FIGURA 1-6 H,** Vista frontal de la barra, que es gruesa y rígida. En la parte de atrás se ven pequeños orificios en los que irá un mecanismo de fijación de émbolo, Swiss loc NG.

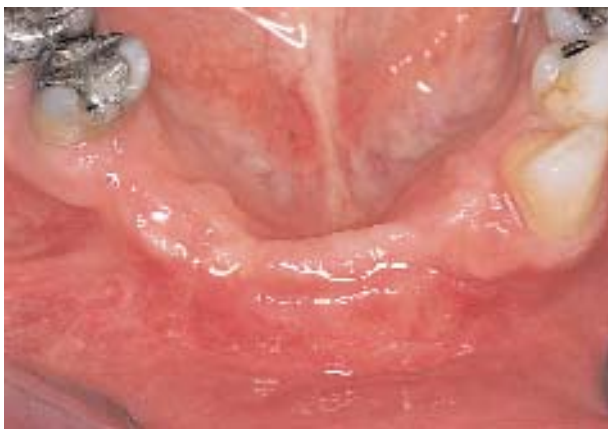



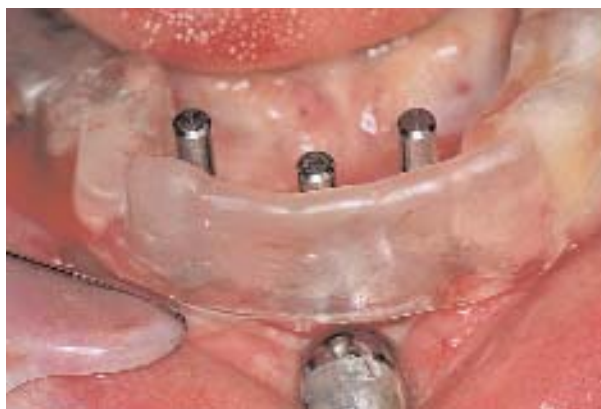**FIGURA 1-6 I,** Vista oclusal de la restauración; obsérvese el contorno natural de la restauración.



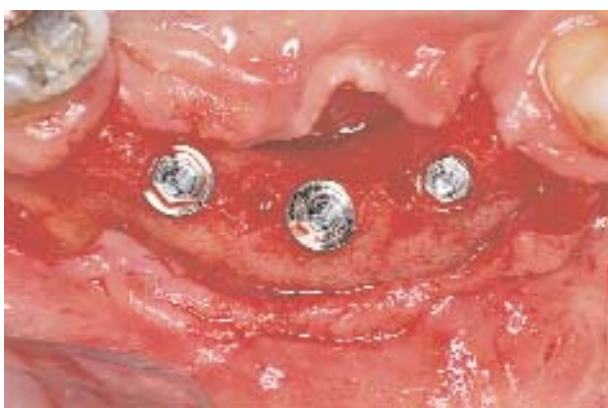**FIGURA 1-6 J,** La vista lateral presenta la restauración definitiva con el Swiss loc NG fijado en la barra que genera una restauración fija, removible e implantosoportada. (Prótesis hecha por los Dres. Sean McCarthy y Tom Salinas.)



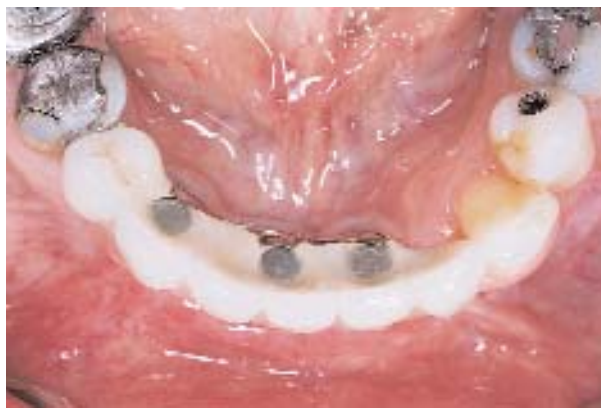**FIGURA 1-7 A,** El tratamiento incluye una prótesis fija, basada en implantes colocados en la parte anterior de la mandíbula. A la paciente le faltan los cuatro incisivos y el canino derecho.



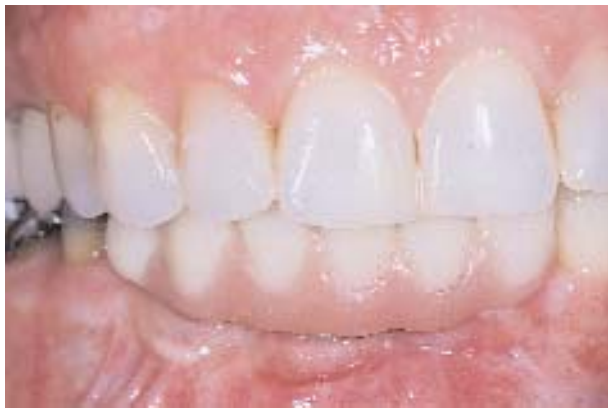**FIGURA 1-7 B,** La guía quirúrgica permite la colocación de los implantes en la orientación anteroposterior correcta. La guía permite colocar los implantes de modo que no invadan los espacios interdentes.



**FIGURA 1-7 C,** Los implantes antes de la colocación de los tapones.



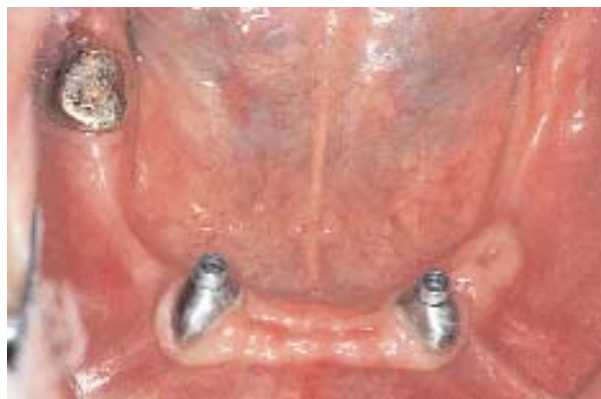**FIGURA 1-7 D,** Vista oclusal de la restauración definitiva donde se observa cómo la posición del implante puede limitar el material excesivo cerca de la lengua.



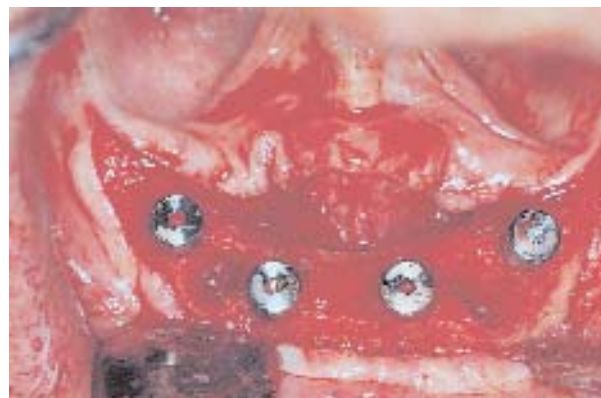**FIGURA 1-7 E**, Vista frontal de la restauración.

La disección del periostio puede ser tediosa 8 semanas después de las extracciones, en especial cuando son extracciones de pocos dientes remanentes (p. ej., sólo los caninos). Hay que elevar con cuidado el tejido blando que se invaginó en los sitios de extracción. A continuación, se reducen las irregularidades de la cresta ósea para asegurar que todos los implantes emerjan de la cresta al mismo nivel vertical. Ciertos caninos son más grandes que el diámetro del implante; por ello, puede ser necesario reducir el hueso, colocar un implante de mayor diámetro o hacer injertos en los defectos remanentes entre el implante y el hueso remanente. La reducción del hueso con una pinza gubia es una manera simple de resolver el problema. Asimismo, también puede ser necesario avellanar los implantes entre 1 y 2 mm más en razón de la pérdida de hueso crestal previsible a raíz del remodelado normal del sitio de extracción (Figura 1-8, A-K).

Otra situación clínica común es el defecto óseo aislado secundario a la pérdida ósea excesiva por enfermedad periodontal en un diente o más. Se levanta el colgajo y se observa un defecto óseo. Se puede reducir la altura del reborde delgado hasta alcanzar el ancho suficiente de hueso o bien se puede colocar un implante de diámetro pequeño en un sitio y colocar implantes más anchos en otros sitios. Es preciso documentarlo para que el odontólogo restaurador comprenda la razón de la localización especial del implante. Cuando hay un defecto vertical aislado, el implante puede colocarse a nivel del defecto óseo; los restantes implantes también pueden ir a esa profundidad, lo que exige la remoción de hueso crestal. No se debe colocar un implante varios milímetros debajo de los restantes, ya que ello dificulta los procedimientos de restauración. La diferencia de profundidad se limita a 2 mm, lo que se regula con facilidad mediante la utilización de pilares de diferente lon-

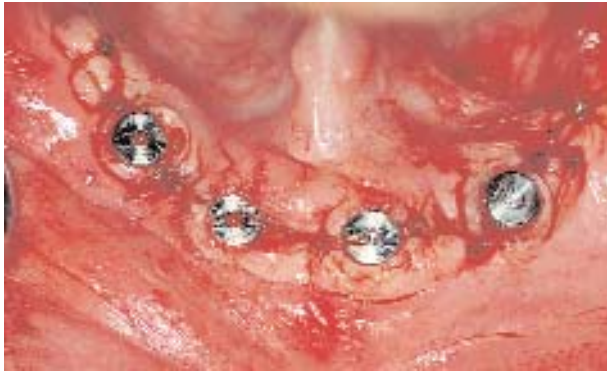

**FIGURA 1-8 A**, El tratamiento de este paciente incluye una prótesis de cuatro implantes retenida por barra. Debido a que los dientes presentan caries secundarias debajo de la cresta, el plan incluye su extracción con la colocación simultánea de cuatro implantes en una sola etapa. La radiografía panorámica preoperatoria revela que hay hueso suficiente para implantes de 15 mm.

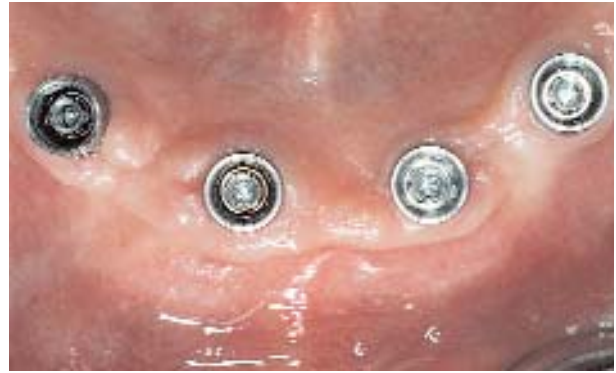

**FIGURA 1-8 B**, Se hace una incisión crestal y se extraen los dientes. Debido al tamaño de la raíz y el defecto grande que queda después de la extracción, se colocan cuatro implantes fuera de los sitios de extracción. El hueso quitado de las fresas se coloca en los sitios de extracción. Se colocan implantes del sistema en una etapa para conseguir el cierre en torno a los implantes sin cubrirlos.

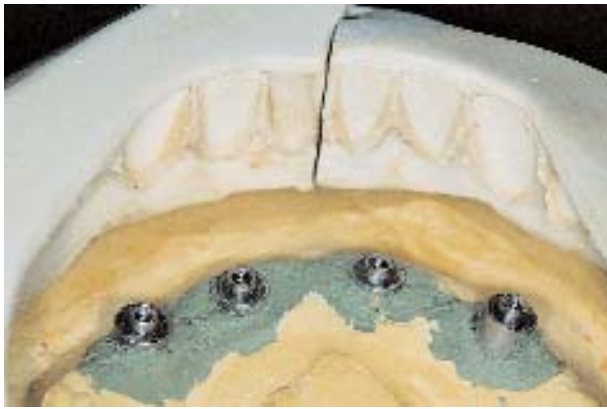gitud. Otra opción es colocar el implante en la base del cuello pulido y profundizar más los restantes implantes; de este modo disminuyen las diferencias relativas de altura (Figura 1-9, A-F). Si la altura del sitio es excesivamente deficiente se puede aumentar el reborde mediante osteogénesis por distracción o un injerto óseo superpuesto (*onlay*).



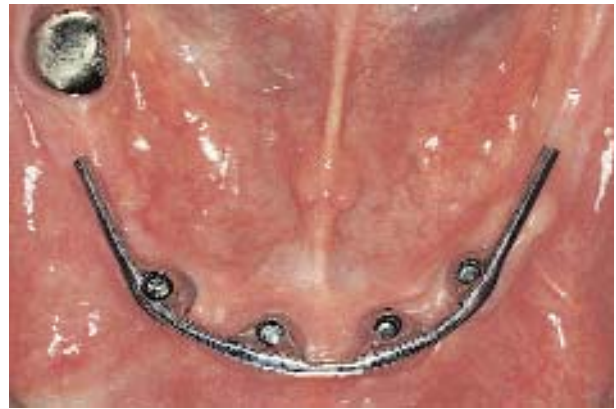**FIGURA 1-8 C,** Se cierran las incisiones en torno a los implantes.



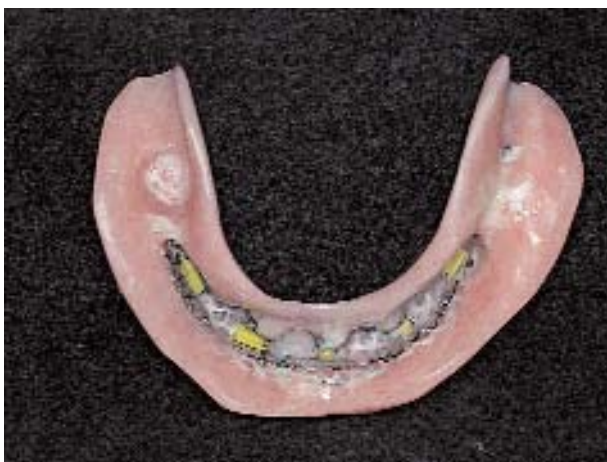**FIGURA 1-8 D,** Después de la cicatrización se colocan los pilares protéticos. Se observan contornos de tejido blando excelentes.



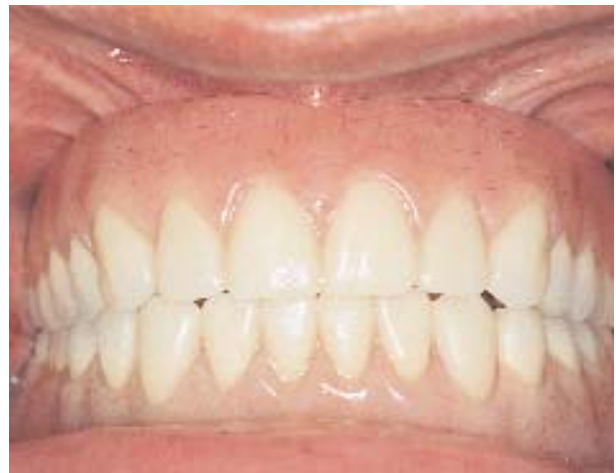**FIGURA 1-8 E,** Se toma una impresión y se transfieren los implantes a un modelo maestro. El juego de dientes planeado se usa para encerar la barra, evitando la invasión del espacio de la prótesis. Después, se confecciona la barra sobre el modelo.



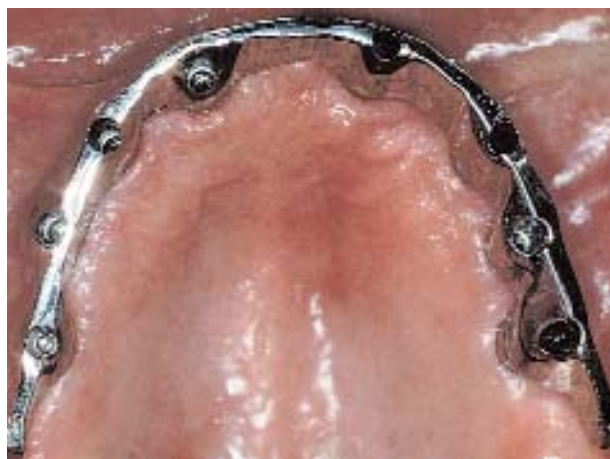**FIGURA 1-8 F,** Se prueba la barra en la boca y, si hace falta, se la corta y suelda para asegurar una adaptación pasiva.



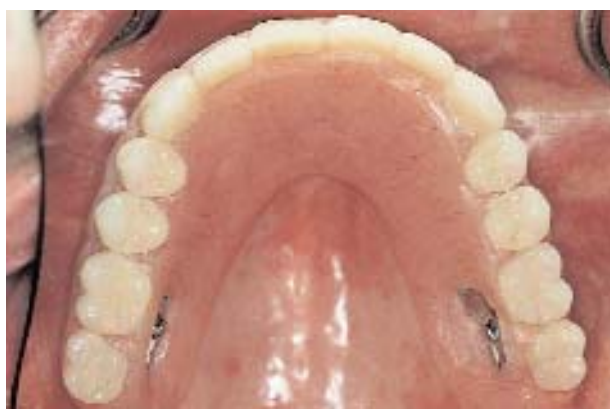**FIGURA 1-8 G,** Se completa la prótesis con clips de retención colocados para fijar la barra.



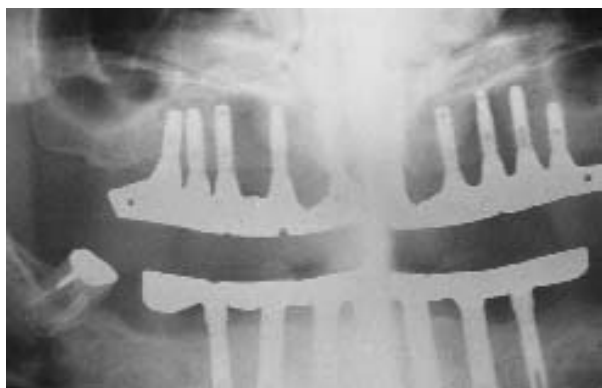**FIGURA 1-8 H,** Se observa la prótesis completa inferior en la boca y la oclusión.



**FIGURA 1-8 I,** Barra prefabricada para la prótesis superior.

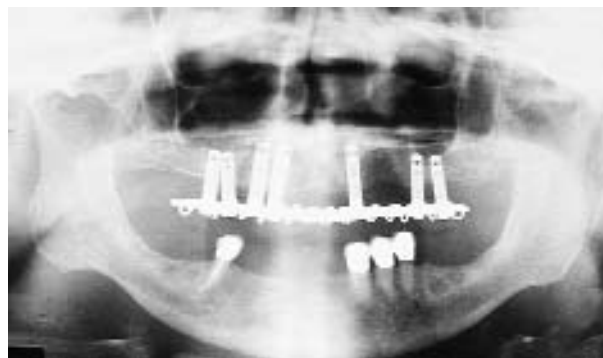

**FIGURA 1-8 J,** Prótesis completa superior colocada con los clips de retención sujetos a la barra.

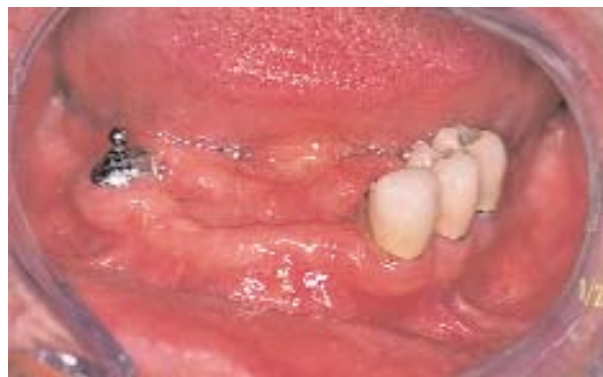

**FIGURA 1-8 K,** Radiografía panorámica final. (Prótesis confeccionada por el Dr. Israel Finger.)

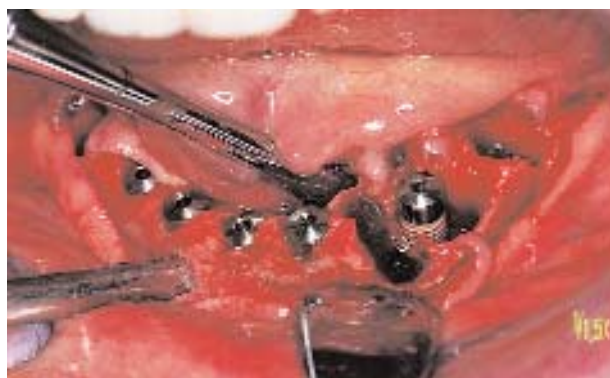**Aumentación previa con hidroxiapatita.** Los pacientes que tienen una aumentación previa con hidroxiapatita (HA) pueden recibir implantes (Figuras 1-10, A-E, y 1-11, A-F). En la evaluación preoperatoria de estos pacientes se debe tratar de establecer cuál es la cantidad de hueso nativo por debajo de la HA. Si hay más de 10 mm de hueso nativo, se puede quitar la HA si es que no está impregnada de hueso. Si la aumentación de reborde con HA se realizó 5 años o más antes de la cirugía implantaria propuesta, el reborde de HA puede estar totalmente encajonado en hueso. Si la aumentación con HA es más reciente, las partículas se eliminan con mayor facilidad porque el tejido que sostiene las partículas de HA es en su mayor parte fibroso.



**FIGURA 1-9 A,** Este hombre ha estado usando una prótesis híbrida implantosoportada superior por 10 años. Ahora, su tratamiento consta de la extracción de sus dientes inferiores remanentes y la colocación de cinco implantes para una prótesis inferior fija.



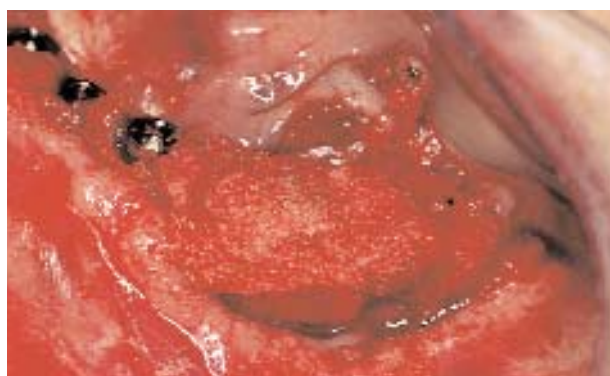**FIGURA 1-9 B,** La vista oclusal muestra la dentición actual del paciente. El plan quirúrgico es hacer incisiones crestales e intrasulculares, levantar colgajos y extraer los dientes.



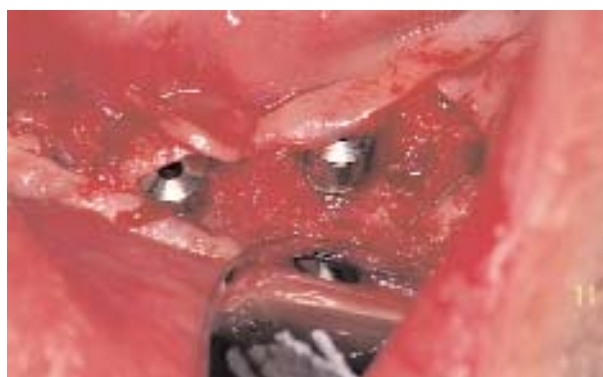**FIGURA 1-9 C,** Se levantó el colgajo, se extrajeron los dientes y se colocaron los implantes. Como se esperaba, hay defectos óseos importantes en el lugar de los dientes extraídos.



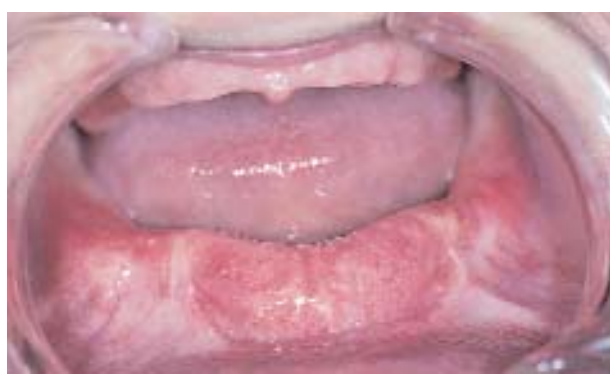**FIGURA 1-9 D,** Se usa un recolector de hueso para juntar el hueso de los sitios de preparación de los implantes. Se observa el hueso condensado obtenido de la línea de succión.



**FIGURA 1-9 E,** Se coloca hueso para injertar los defectos.

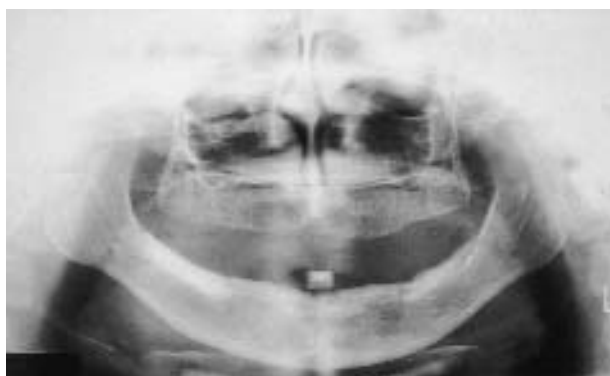

**FIGURA 1-9 F,** Al cabo de cinco meses, el paciente está listo para la exposición de los implantes. Se hace la bisección de la mucosa queratinizada y se exponen los implantes. Se observa hueso excelente en los defectos que fueron injertados con el hueso obtenido con el recolector de hueso. Se hace sin problemas una prótesis híbrida.

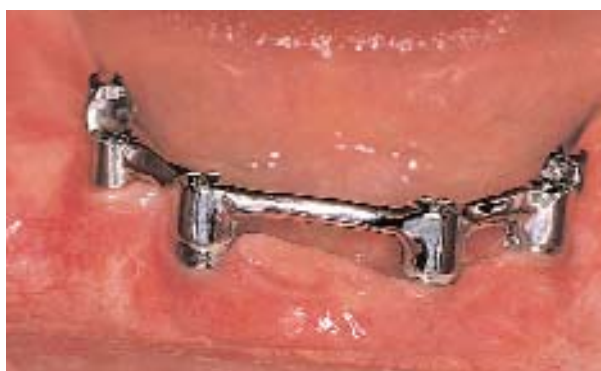

**FIGURA 1-10 A,** Esta paciente de 50 años tuvo una aumentación con HA 4 años antes de buscar mayor retención de su prótesis completa inferior. Su tratamiento incluye la extracción de la aumentación de HA en el sector anterior y la colocación de cuatro implantes para una sobredentadura mucosoportada.

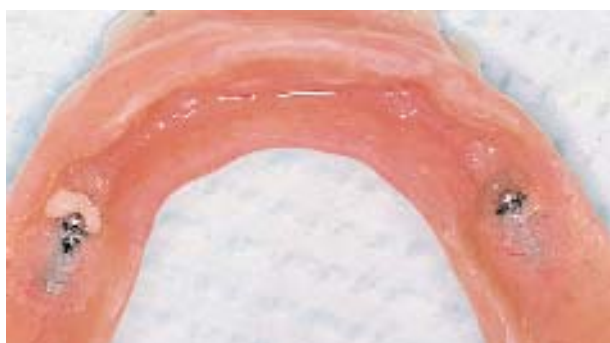Se hace una incisión en la cresta y se separan los tejidos a la altura de la aumentación de HA. Se pondrá cuidado en evitar los ramos del nervio mentoniano que se hallaran dentro de la aumentación en la zona del foramen mentoniano y algo por delante de ella. Si es necesario, se quitan las partículas de HA con una pinza gubia; sin embargo, si están encajonadas por hueso, los implantes se emplazarían a través de la HA y la masa ósea, en el hueso mandibular nativo. Se requerirá una fresa redonda de diamante para marcar el sitio del implante hasta que se necesite la fresa del diámetro definitivo. Una vez colocado el implante, se aconseja dejar pasar un período de cicatrización normal o más prolongado.



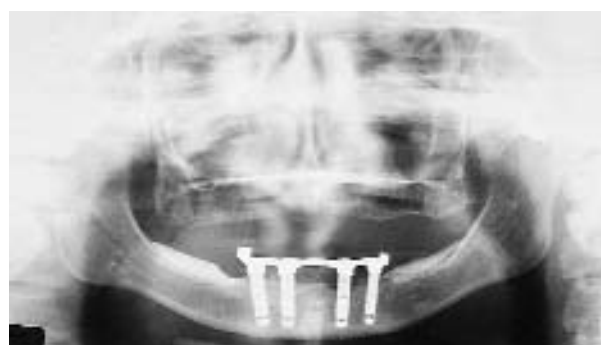**FIGURA 1-10 B,** La radiografía panorámica preoperatoria revela que hay hueso suficiente sin necesidad de conservar la aumentación de HA. Se hace una incisión crestal, se retira la aumentación de HA con gubia y se colocan los implantes.



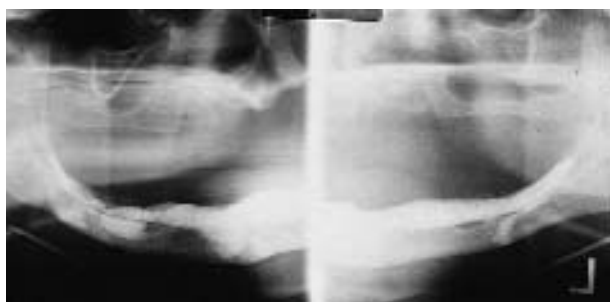**FIGURA 1-10 C,** Cuatro meses después de la colocación, se exponen los implantes y se hace una barra con ataches rompedorceras verticales ASC52.



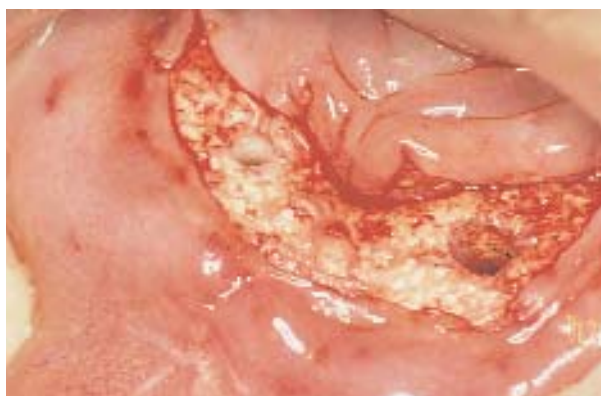**FIGURA 1-10 D,** La cara interna de la prótesis completa tiene los ataches para el ASC52.



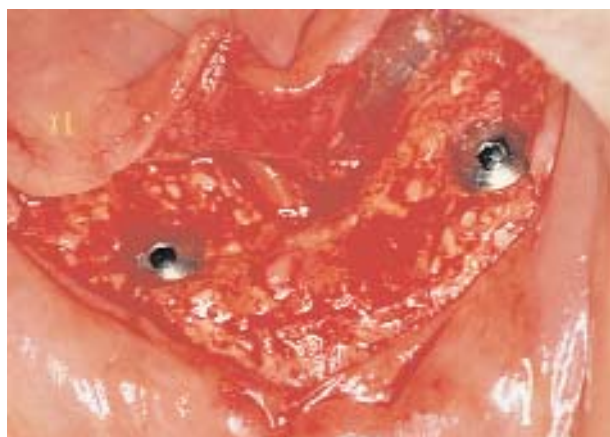**FIGURA 1-10 E,** A la paciente le resultaba difícil limpiar los implantes del lado derecho. Para aliviar este problema, se quitó más HA dejándole mayor espacio para la limpieza. En la radiografía se observa una imagen de seguimiento a los 12 años (Prótesis hecha por el Dr. Larry McMillen.)



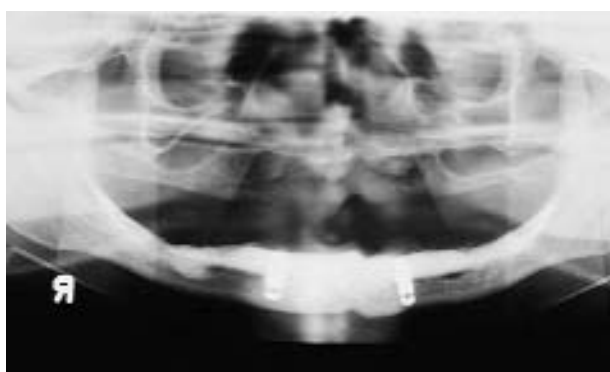
**FIGURA 1-11 A,** Radiografía panorámica de una mujer de 86 años que tenía una aumentación de HA 8 años antes de buscar mayor retención de su prótesis completa inferior. Se observa la falta de hueso adecuado debajo de la aumentación de HA. El tratamiento incluye dos implantes anteriores colocados a través de la aumentación de HA y dentro de 5 mm de hueso mandibular nativo.



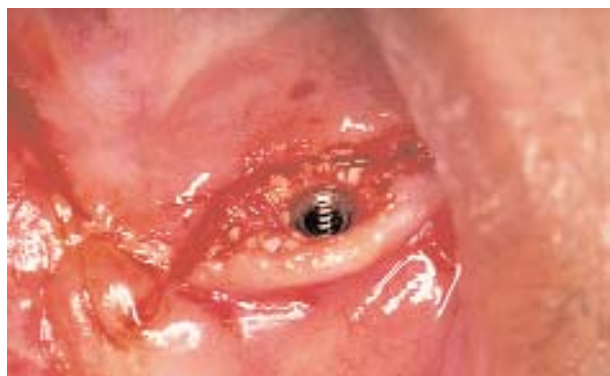**FIGURA 1-11 B,** Se hace la incisión crestal y se separa la encía exponiendo una aumentación de HA impregnada de hueso. Se marcan los lugares de los implantes con una fresa de diamante redonda. Para iniciar los sitios se usa una serie de fresas redondas de tamaño graduado, y luego se usan las fresas del fabricante.



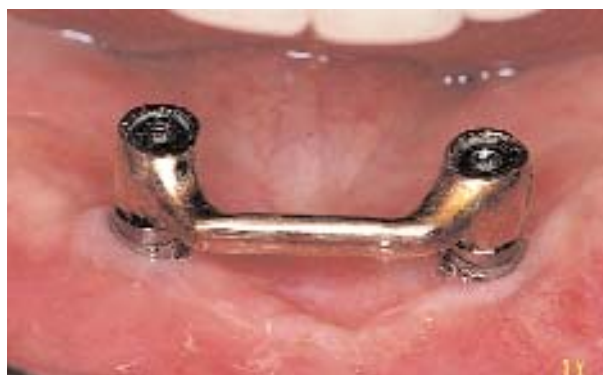**FIGURA 1-11 C,** Implantes colocados.



**FIGURA 1-11 D,** La radiografía panorámica revela los implantes colocados a través de la aumentación de HA y fijados en el borde inferior de la mandíbula.



**FIGURA 1-11 E,** El reborde se presenta sano antes de la exposición de los implantes. Se biseca la EQ y se quitan los tapones de cicatrización. Se colocan pilares de cicatrización temporarios.

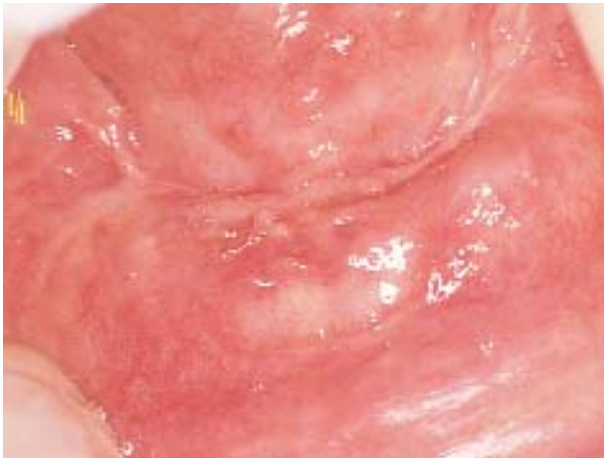

**FIGURA 1-11 F,** Se hace la barra que calza en la prótesis completa con un clip de retención (Prótesis hecha por el Dr. Harold Larsen.)


### Aumentación de la mandíbula atrófica CONSIDERACIONES GENERALES

La aumentación de una mandíbula atrófica para la ulterior colocación de implantes dentales comienza con la valoración de la salud general del paciente y la valoración precisa de la altura de la zona mandibular anterior. No hay que aumentar la mandíbula de pacientes debilitados que no resisten bien la obtención del injerto óseo de la cresta ilíaca. Si el paciente está en buen estado de salud para tolerar el procedimiento de obtención del injerto óseo, la presencia de 8 mm de hueso indica la necesidad de aumentar el hueso en la zona mandibular anterior. Los pacientes con altura ósea superior a 8 mm pueden aceptar bien los implantes sin aumentación de hueso. La decisión de realizar la aumentación de hueso en pacientes con una altura ósea de entre 8 y 12 mm (Figura 1-12, A-H) está sujeta a otros factores, como la edad del paciente y los dientes antagonistas. Es más probable que el paciente con expectativa de vida larga se beneficie más con la restauración de su mandíbula con 15 mm de altura ósea. Sin embargo, ello no fue probado con estudios prospectivos clínicos. Algunos autores opinan que los pacientes con oclusión antagonista natural intacta pueden ejercer fuerzas más intensas sobre la mandíbula que los portadores de una prótesis antagonista. Así, si el paciente presenta dientes naturales antagonistas, el odontólogo podrá tender a injertar hueso en la mandíbula atrófica. Sin embargo, el criterio es anecdótico y no está bien estudiado en ensayos clínicos.

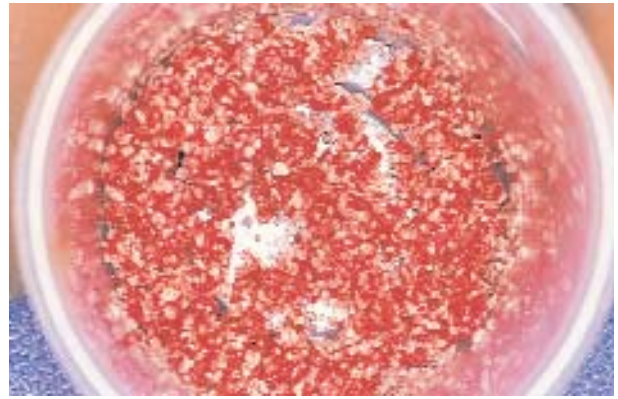
La mayor parte de los implantólogos usan bloques corticoesponjosos de cresta ilíaca para aumentar la parte anterior de la mandíbula. El procedimiento se realiza mediante una incisión intrabucal o bien extrabucal, según lo prefiera el operador. La colocación de implantes en el momento de hacer el injerto también depende



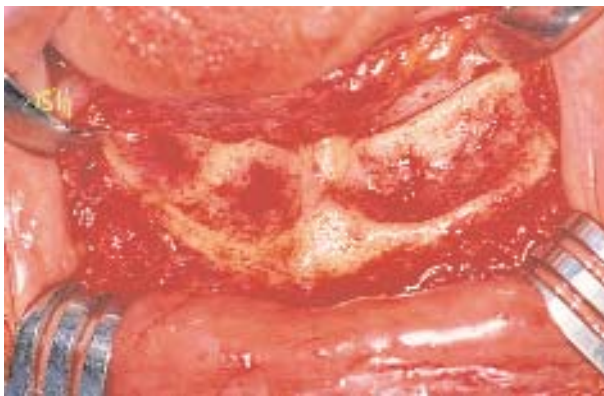**FIGURA 1-12 A**, Esta paciente de 69 años presentaba el fracaso de cuatro implantes roscados recubiertos con plasma de titanio puestos en una etapa en la parte anterior de la mandíbula. Se requiere su remoción. Ahora ella tiene problemas con la retención de su prótesis completa inferior.



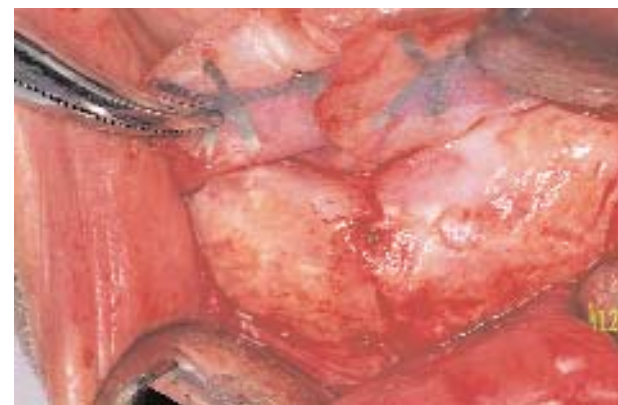**FIGURA 1-12 B**, La radiografía panorámica revela pérdida importante de estructura ósea un año después de retirados los implantes.



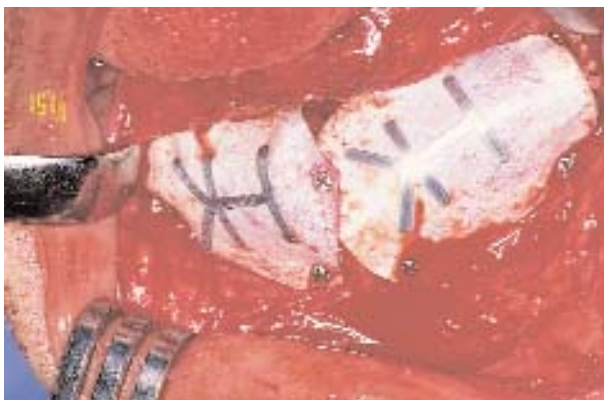**FIGURA 1-12 D**, Se obtiene hueso de la cresta ilíaca y el hueso esponjoso autógeno se combina con HA particulada como expansor del injerto.



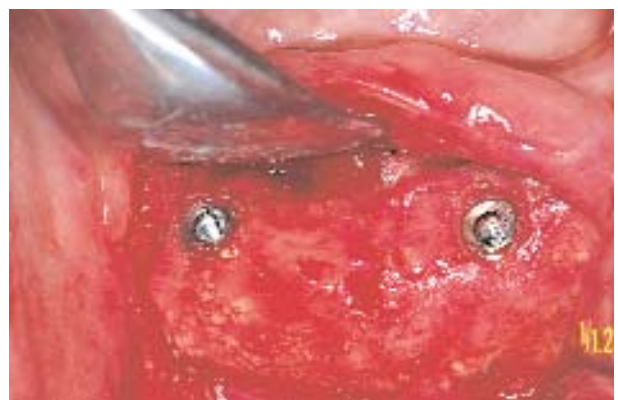**FIGURA 1-12 C**, Se hace una incisión en el vestíbulo y se expone el hueso de la zona anterior. El objetivo es injertar los defectos, restablecer la resistencia de la mandíbula y proveer al paciente el suficiente volumen óseo para que tenga una mejor retención de la prótesis o bien implantes.



**FIGURA 1-12 F**, Al cabo de 5 meses se hace una incisión para exponer la membrana. Se quitan los tornillos y se levanta y retira la membrana, esto expone un nuevo reborde que tiene la consistencia del hueso.

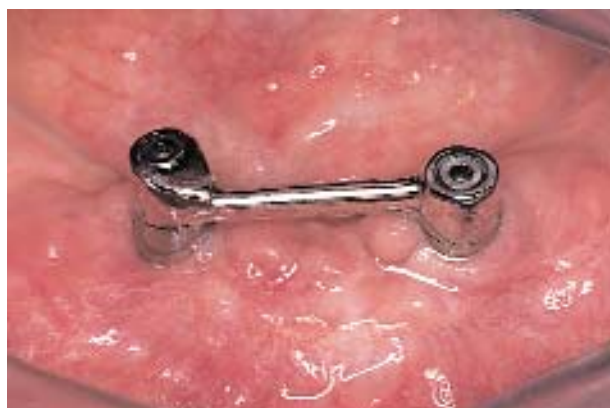

**FIGURA 1-12 E**, Se coloca el hueso en los defectos y se cubre con una membrana de politetrafluorileno reforzada con titanio. La membrana se estabiliza con tornillos pequeños.



**FIGURA 1-12 G**, Se colocan dos implantes.



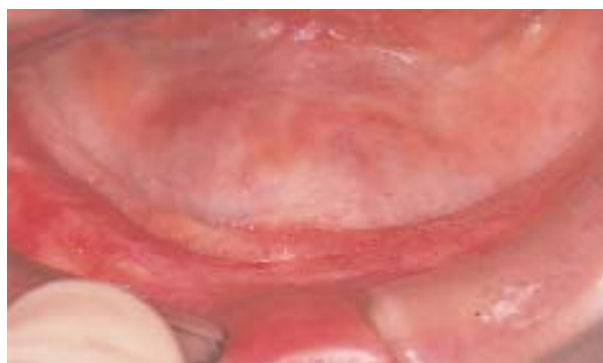

**FIGURA 1-12 H,** A continuación se confecciona una barra una vez integrados los implantes. (Prótesis hecha por el Dr. Luis Guerra.)

del operador y ofrece las siguientes ventajas: 1) el tiempo del paciente hasta el momento de la restauración disminuye; 2) el injerto se puede fijar a la mandíbula con implantes roscados, y 3) el menor tiempo transcurrido hasta la carga funcional puede evitar la resorción del injerto. Las desventajas de insertar implantes en el momento de colocar el injerto óseo incluyen lo siguiente: 1) posible resorción parcial del injerto y porciones expuestas de los implantes, que son difíciles de tratar; 2) malposición de los implantes debido a la falta de angulación adecuada en el momento de colocarlos, y 3) posible falta de integración secundaria al remodelado inadecuado del injerto. Desde el punto de vista técnico, los procedimientos de injerto son los mismos, excepto la preparación quirúrgica de los sitios para los implantes.

### INCISIÓN INTRABUCAL Y COLOCACIÓN DE INJERTOS ÓSEOS CORTICOESPONJOSOS AUTÓGENOS

Las incisiones intrabucales para la colocación de bloques de hueso se hacen en la cresta o bien dentro del vestíbulo. La incisión *crestal* queda sobre el injerto óseo, pero también ofrece al cirujano una mayor probabilidad de evitar una dehiscencia incisional secundaria a una insuficiencia vascular. Una incisión *vestibular* queda lejos del injerto óseo; sin embargo, la irrigación del borde de la incisión vestibular atraviesa el tejido fibroso denso sobre la cresta y así es propenso a destruirse a consecuencia de la insuficiencia vascular. Ambas incisiones intrabucales y su ulterior liberación generan la obliteración del vestíbulo, por lo que se requiere un injerto secundario de tejido blando. Señalemos que el foramen mentoniano suele palparse sobre la cresta alveolar, y parte del nervio dentario infe-



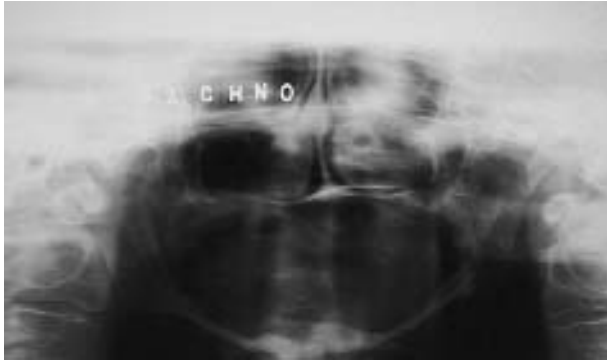
**FIGURA 1-13 A,** Esta mujer tiene dificultad para usar su prótesis completa inferior. Se queja de úlceras crónicas y entumecimiento intermitente de los labios cuando mastica.

rior puede hallarse en una dehiscencia secundaria a la resorción de la cresta ósea alveolar (Figura 1-13, A-J).

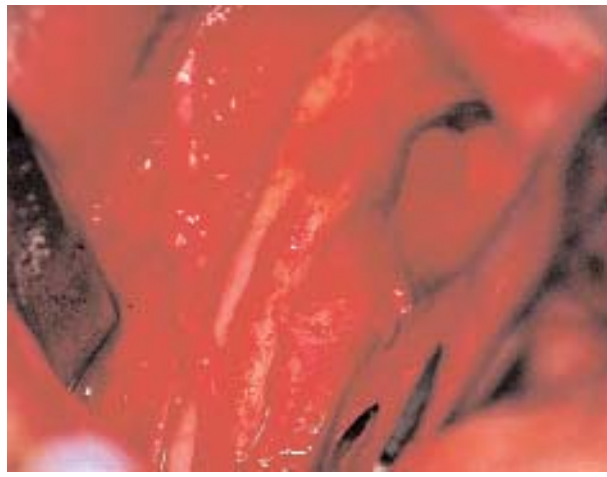
Después de la infiltración con anestesia local, se hace una incisión crestral teniendo el cuidado de evitar el foramen mentoniano. Debido a que la atrofia del hueso dejó al foramen mentoniano ubicado en la cresta alveolar, la incisión inicial se hace sólo hasta el foramen. Se realiza un despegamiento subperióstico para identificar la localización exacta del foramen y el nervio mentoniano. La incisión crestral puede extenderse hacia atrás y algo hacia lingual. Se continúa la separación subperióstica para poder ver bien el paquete vasculonervioso. Si es necesario, se puede desplazar el nervio lateralmente; sin embargo, la excesiva movilización del nervio dentario inferior fuera de su conducto puede generar alteraciones sensitivas. La separación subperióstica anterior debe extenderse sobre los tubérculos genianos y en sentido vestibular hasta el borde anterior de la mandíbula exponiendo la parte superior de la cresta alveolar.

Una vez que se expuso la parte superior de la cresta alveolar, se mide el largo y el ancho del injerto antes de obtenerlo. Estas distancias también se pueden medir en modelos diagnósticos prequirúrgicos, habiéndose transferido a los modelos la posición del foramen mentoniano. Por lo general, los injertos se colocan por delante del foramen mentoniano, y no por detrás de él.

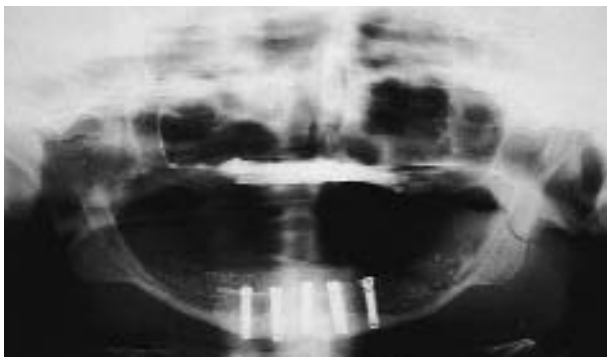
Se obtienen los injertos óseos y se los recorta según lo necesario. La finalidad del injerto es restaurar la mandíbula para que tenga unos 15 mm de altura vertical; sin embargo, cuando la mandíbula mide 3 mm, ganar esa cantidad de hueso puede ser excesivo. Se considera un gran éxito cuando es posible restaurar mandíbulas muy pequeñas (p. ej., entre 1 mm y 5 mm) a una altura de entre 10 y 13 mm. Se recortan dos o



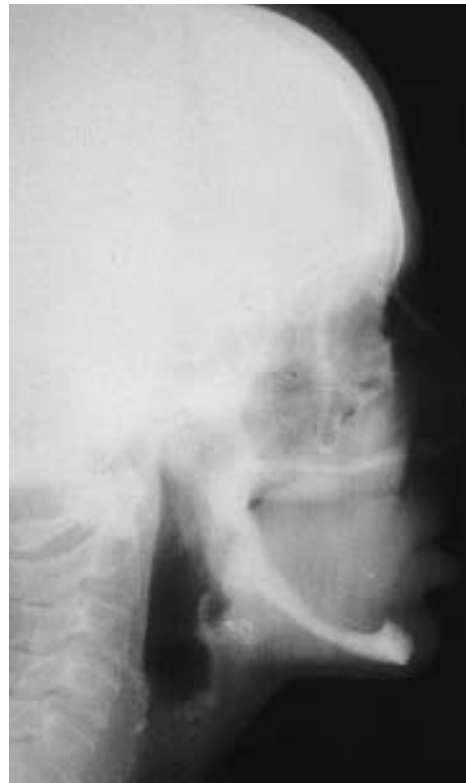**FIGURA 1-13 B**, La radiografía panorámica indica que hay menos de 4 mm de altura vertical del hueso.



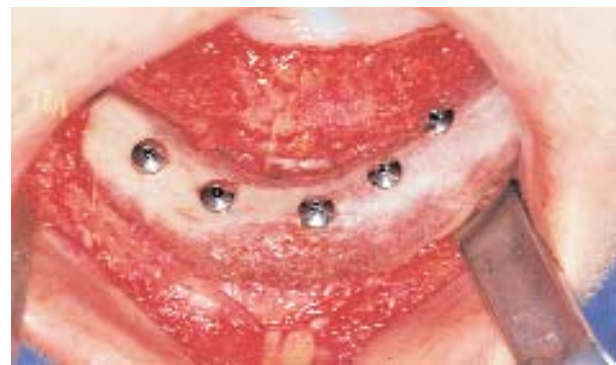**FIGURA 1-13 D**, Se hace una incisión vestibular y se separa el periostio. Se expone el paquete vasculonervioso sobre la superficie superior de la parte posterior de la mandíbula. Con todo cuidado se rebate el nervio y su contenido hacia atrás durante la colocación del injerto óseo y de los implantes.



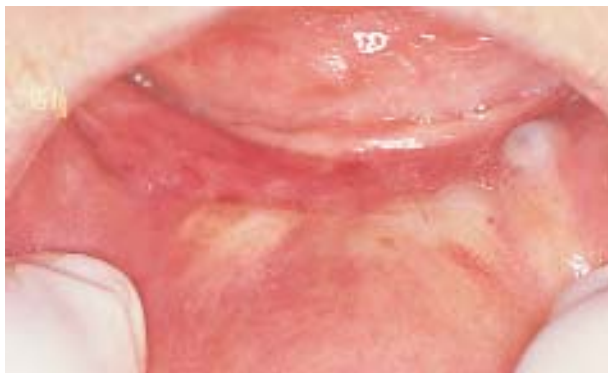**FIGURA 1-13 F**, Radiografía panorámica postoperatoria inmediata.



**FIGURA 1-13 C**, El cefalograma lateral confirma que hay aproximadamente 4 mm de altura ósea vertical mandibular.



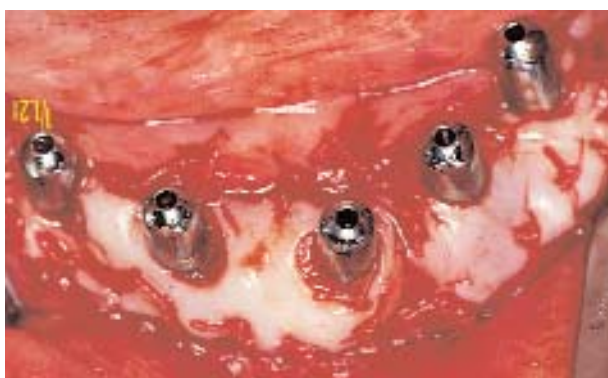**FIGURA 1-13 E**, Se obtiene un bloque de hueso corticoesponjoso de la cresta ilíaca. Se da forma al hueso y se lo coloca sobre la mandíbula. Se colocan 5 implantes roscados recubiertos con HA para fijar el injerto. Una disección supraperióstica alivia el labio para permitir un cierre sin tensión.



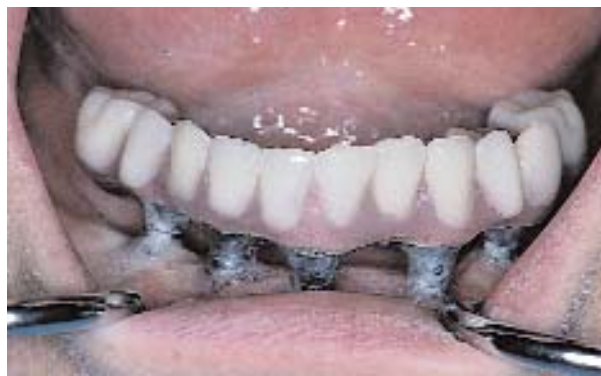**FIGURA 1-13 G,** Al cabo de 6 meses la paciente está lista para la exposición de los implantes. Sin embargo, sobre la cresta se observa falta de EQ, como es previsible.



**FIGURA 1-13 H,** Se hace disección de espesor dividido para volver el labio a su posición original. Se exponen los implantes, que se presentan consolidados en el injerto cicatrizado.



**FIGURA 1-13 I,** Se obtiene un injerto palatino y se lo sutura en torno a los pilares.



**FIGURA 1-13 J,** Después de 4 semanas, se transfieren las posiciones de los implantes a un modelo maestro y se confecciona una prótesis híbrida. La paciente puede masticar alimentos de consistencia dura, pero tiene constantes problemas con la higiene y encías móviles en torno a los pilares.

tres bloques de hueso corticomedular y se colocan sobre la parte superior de la mandíbula. Se alisan los bordes y los injertos se estabilizan en su lugar mediante tornillos que atraviesan los injertos y se fijan en el borde inferior de la mandíbula. Si los implantes se colocan simultáneamente con los injertos, el operador debe sopesar la posibilidad de que haya resorción parcial del injerto y el ulterior fracaso del implante. Los implantes pueden ser colocados 4 meses después de practicado el injerto y combinados con una vestibuloplastia simultánea.

Colocados los injertos y asegurados en su posición, hay que liberar los colgajos de tejido blando para permitir un cierre sin tensión. Se incide el periostio en profundidad y se realiza una disección supraperióstica hasta que se pueda cerrar la incisión sin tensión. Se puede intentar un cierre en dos capas, pero puede ser difícil hacerlo debido a que la encía del sector anterior es delgada. La mucosa se cierra con agujas atraumáticas y suturas no reabsorbibles.

### INCISIÓN EXTRABUCAL Y COLOCACIÓN DE INJERTOS ÓSEOS CORTICOESPONJOSOS AUTÓGENOS

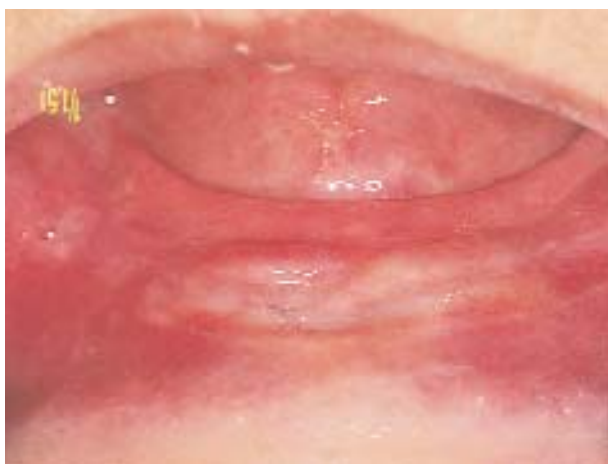La desventaja del acceso extrabucal es la formación de cicatrices y la dificultad en emplazar implantes en el momento de la colocación del injerto. La mayor parte de los implantes se vestibulizan cuando se los coloca en un injerto óseo realizado mediante una incisión extrabucal. Las ventajas de utilizar un acceso extrabucal incluyen lo siguiente: 1) se evita la apertura de la incisión intrabucal; 2) se evita una comunica-

ción intrabucal con el injerto óseo y una posible infección; 3) se conservan las inserciones vestibulares, hecho que puede evitar la necesidad de hacer vestibuloplastia, y 4) es fácil separar el nervio dentario inferior de la cresta alveolar, sin necesidad de incidir sobre el nervio (Figura 1-14, A-H).

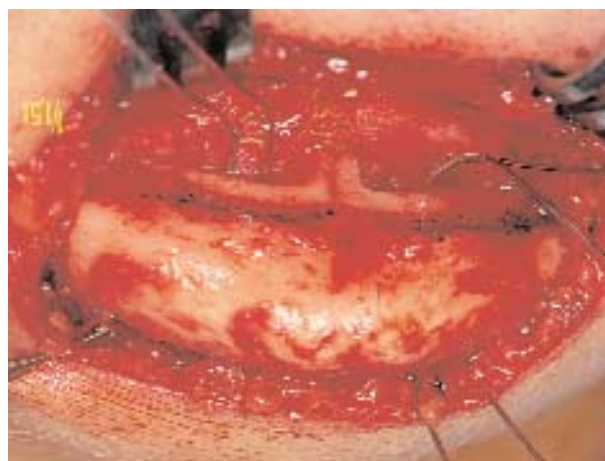Antes de administrar la anestesia general, se usa un lápiz marcador para marcar un pliegue submentoniano estético, preferentemente con el paciente sentado. La mayor parte de los pacientes con mandíbulas atroficas poseen varios pliegues para elegir. Cuando se alcanza el grado de anestesia adecuado, se prepara la piel fro-tándola con una solución y se la seca. Se hace la incisión, después de lo cual se hace una disección roma y aguda hacia el borde inferior de la mandíbula. Se incide el periostio en el borde inferior de la mandíbula y se eleva con cuidado el periostio que cubre la cresta alveolar y los tubérculos genianos. La disección subperióstica avanza en sentido posterior para exponer la parte superior del sector mandibular posterior. Se pondrá gran cuidado en evitar perforaciones intrabucales al elevar el colgajo. Una vez levantado el periostio, se obtiene el injerto óseo y se lo coloca como se describió previamente. Se vuelve a colocar el tejido blando en su posición original y, si hace falta, se lo libera. Las incisiones se cierran en estratos múltiples, y se pone cuidado en hacer un cierre plástico de la piel.

### COLOCACIÓN DE IMPLANTES EN MANDÍBULAS AUMENTADAS

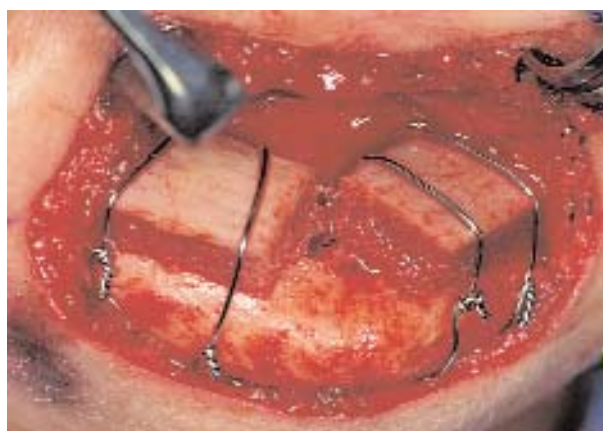La mayoría de los autores dejan transcurrir 4 meses de cicatrización del injerto de hueso corticoesponjoso



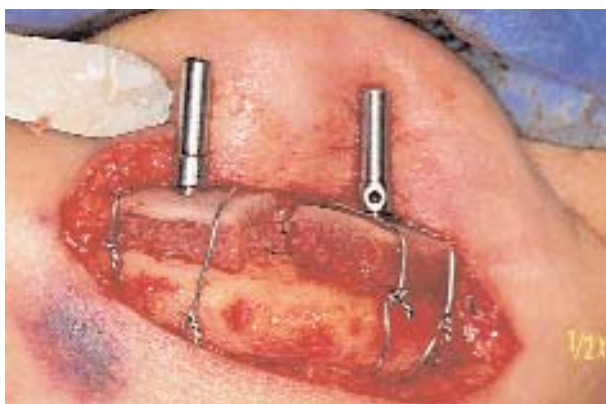**FIGURA 1-14 A,** Esta mujer de 50 años desea tener mayor retención de su prótesis completa inferior. Su protesista pidió al cirujano que haga un injerto óseo debido a que la prótesis se desplaza por acción de la lengua y los tejidos bucales.



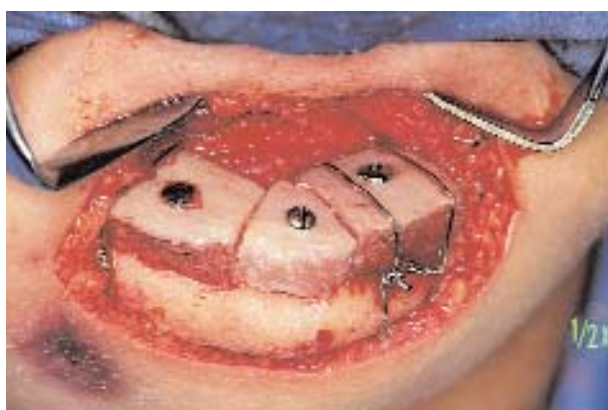**FIGURA 1-14 B,** Se hace un acceso extrabucal. Se incide en un pliegue submentoniano y se continúa la disección por el borde inferior de la mandíbula. Se eleva con cuidado el periostio para no hacer una comunicación intrabucal. Cuando se hace el acceso extrabucal, se observa la superficie superior de la mandíbula y los tubérculos genianos.



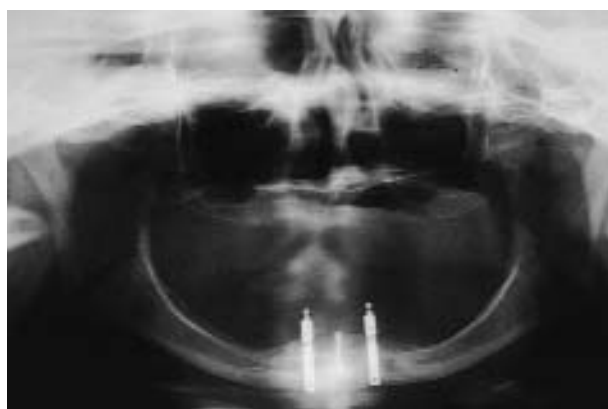**FIGURA 1-14 C,** Se obtuvieron tres bloques de hueso corticoesponjoso de la cresta iliaca. Dos se recortan para que se adapten a la superficie superior de la mandíbula y se los fija con ligadura circunmandibular.



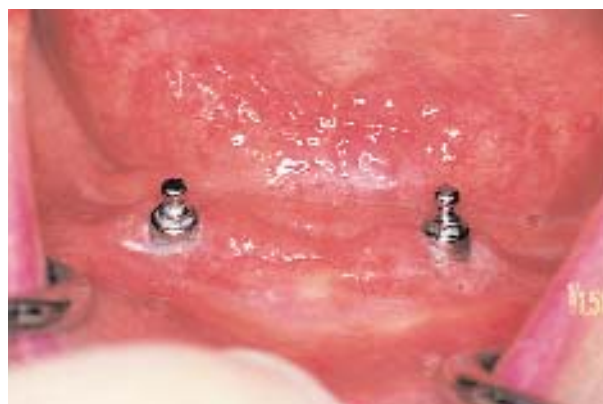**FIGURA 1-14 D,** Se colocarán dos implantes roscaados recubiertos de HA. Se colocan paralelizadores por la incisión extrabucal con la adecuada retracción.



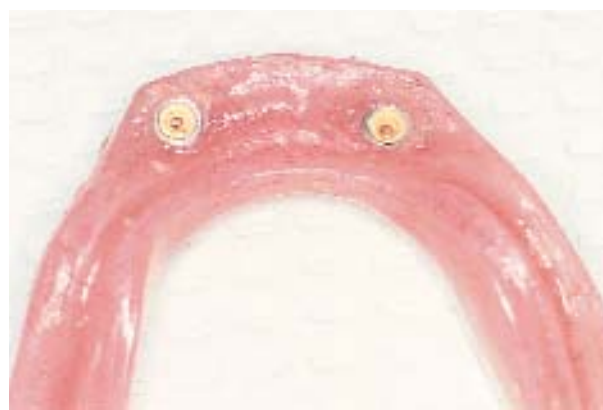**FIGURA 1-14 E,** Se usa el formador de rosca en el injerto y en el hueso nativo. Se colocan dos implantes. Un tercer bloque se coloca delante. Se necesita un solo alambre para asegurar un injerto.



**FIGURA 1-14 F,** Radiografía panorámica postoperatoria.

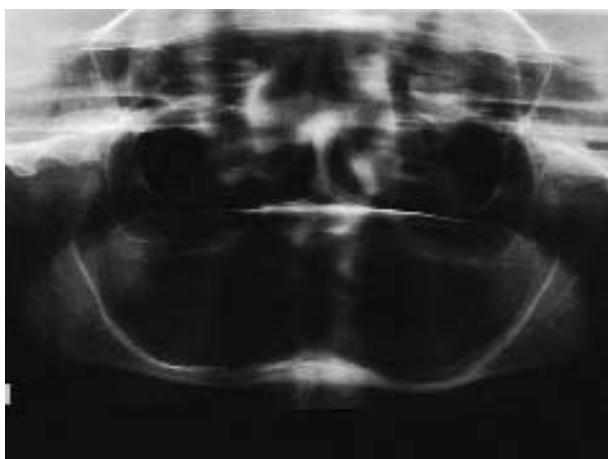


**FIGURA 1-14 G,** Al cabo de 6 meses, se exponen los implantes y se restaura mediante ataches o-ring.

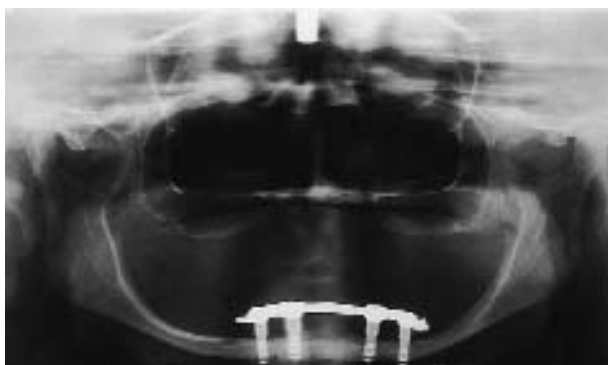

**FIGURA 1-14 H,** La parte interna de la prótesis completa tiene los ataches o-ring instalados.

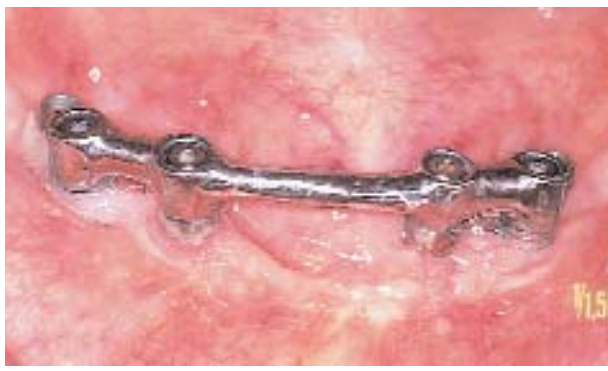de cresta ilíaca antes de emplazar los implantes. Los injertos corticoesponjosos de cresta ilíaca cicatrizan bien, pero comienzan a resorberse entre los 3 y 4 meses. Por consiguiente, el cirujano puede necesitar colocar los implantes a los 3 meses, según sea la consolidación y el remodelado del injerto óseo, que se establece radiográficamente. Si hace falta, se puede hacer la disección intrabucal de espesor dividido y poner un injerto de piel o dermis de espesor parcial palatino para restaurar cierta similitud de vestíbulo. Durante la vestibuloplastia se pueden retirar los tornillos de fijación rígidos y colocar los implantes de modo que se fijen en el borde inferior de la mandíbula. Cuando simultáneamente con la vestibuloplastia se realiza la colocación de implantes, éstos se avellan



**FIGURA 1-15 A**, La mandíbula de esta mujer de 76 años mide 7 mm de alto. El plan de tratamiento incluye cuatro implantes y una sobredentadura.



**FIGURA 1-15 B**, Se colocan 4 implantes roscados recubiertos de hidroxiapatita, de 10 mm de longitud y 3,25 mm de ancho, con una exposición de entre 1 y 2 mm en el borde inferior. Para dos implantes, se expone en la cresta una dehiscencia implantaria de 1 mm.



**FIGURA 1-15 C**, Los implantes se integraron y se confeccionó una barra para sostener una prótesis implantosoportada. (Prótesis hecha por el Dr. Larry McMillen.)

debajo del nivel del periostio de manera que el injerto pueda apoyarse en una base lisa y no quede separado del lecho receptor por las prominencias abultadas de las tapas de los implantes. Si se ha hecho una sutura minuciosa, puede no hacer falta una férula; sin embargo, si se la usa, deberá tener un revestimiento blando para no presionar en exceso sobre el injerto y los implantes.

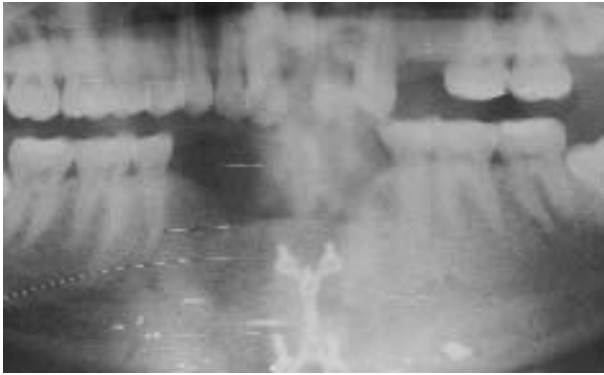
### COLOCACIÓN DE IMPLANTES EN MANDÍBULAS ATRÓFICAS SIN INJERTO

Ciertos pacientes que tienen mandíbulas atróficas con por lo menos entre 5 y 6 mm de altura ósea, pero inferior a 10 mm, y no son buenos candidatos al injerto óseo como consecuencia de situaciones relacionadas con su salud. En estos pacientes, es posible colocar cuatro implantes, de modo que 2 mm del implante atraviese el borde inferior de la mandíbula y 2 mm, según lo necesario, sean supracrestales. Es importante preparar el hueso con delicadeza y perforar antes estos huesos porque pueden ser frágiles y tener una irrigación mínima. Los implantes serán colocados de modo que no protruyan hacia vestibular. Los seguimientos prolongados indican resultados excelentes, pero hay evidencias anecdóticas de que puede formarse hueso en distal de los implantes, presumiblemente como reacción a las fuerzas de tensión y compresión ejercidas sobre la mandíbula (Figura 1-15, A-C).

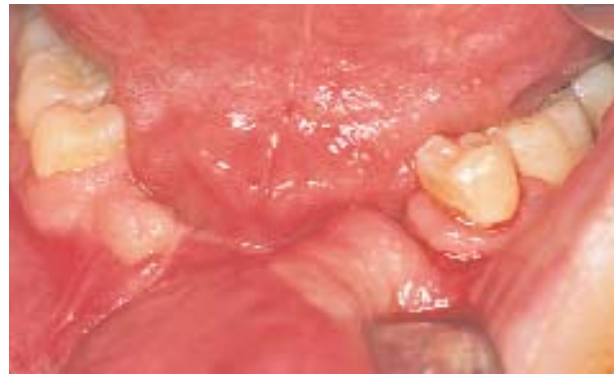### DISTRACCIÓN DEL REBORDE ALVEOLAR DEL SECTOR MANDIBULAR ANTERIOR

El siguiente caso ilustra el uso de la *osteogénesis por distracción* para aumentar el reborde alveolar (Figura 1-16, A-O).

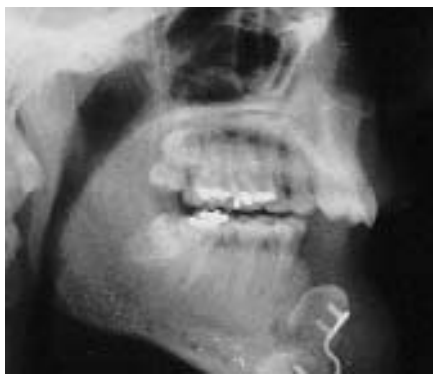La finalidad de este procedimiento es aumentar el alvéolo entre 10 y 12 mm para obtener un reborde que pueda recibir implantes en la posición ideal. Se hace una incisión en la unión de la encía insertada con la porción desinsertada. Se realiza una disección de espesor total que exponga el hueso vestibular. No se realiza la disección del periostio lingual para preservar la irrigación del hueso alveolar. En este paciente se quitaron las tablas óseas generadas por injertos óseos y reconstrucciones por traumatismos previos. El distractor se probó en el lugar, pero el vector de distracción estaba demasiado vestibulizado. Se aplanó el hueso para permitir que haya un vector de distracción adecuado. Entonces se reguló el distractor para adaptarlo al hueso. En cada brazo de las tablas se colocaron tornillos. Colocado el distractor y sujeto en su posición con cuatro tornillos, se realizaron las osteotomías horizontales con una sierra sagital. Se retiró el distractor y se completaron las oste-



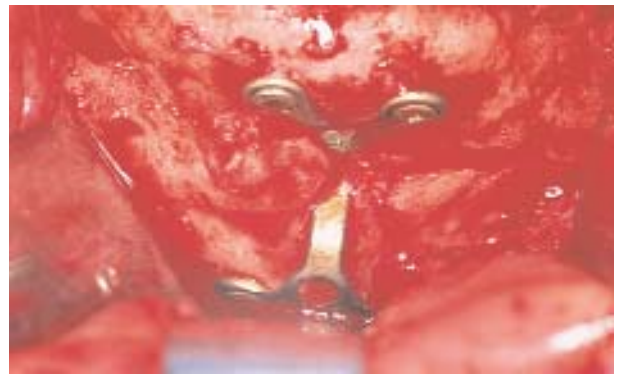
**FIGURA 1-16 A,** Un disparo de arma de fuego en la mandíbula de este paciente produjo un defecto grande en la continuidad de la mandíbula. Se hicieron dos injertos que lograron la continuidad de la mandíbula, pero la altura del injerto óseo en la parte anterior de la mandíbula es 12 mm más bajo que en los dientes adyacentes.



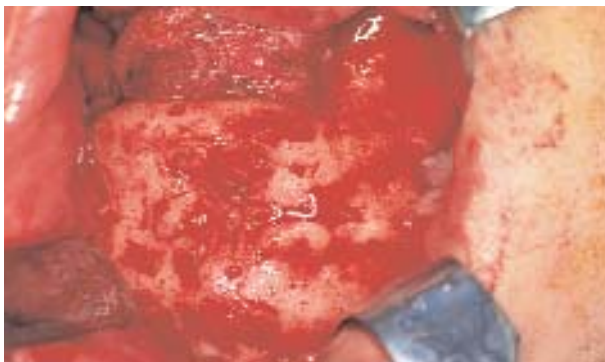
**FIGURA 1-16 B,** Vista intrabucal de la forma deficiente del reborde en la parte anterior de la mandíbula. El plan consiste en aumentar la parte anterior de la mandíbula mediante osteogénesis por distracción, luego hacer una vestibuloplastia con injerto dérmico y colocar implantes para la reconstrucción protética.



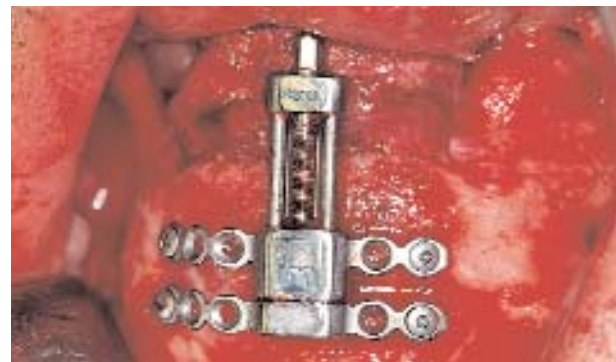**FIGURA 1-16 C,** El cefalograma lateral revela la presencia de una tabla ósea, que fijó con rigidez el injerto óseo más reciente. Se observa la prominencia vestibular del injerto óseo.



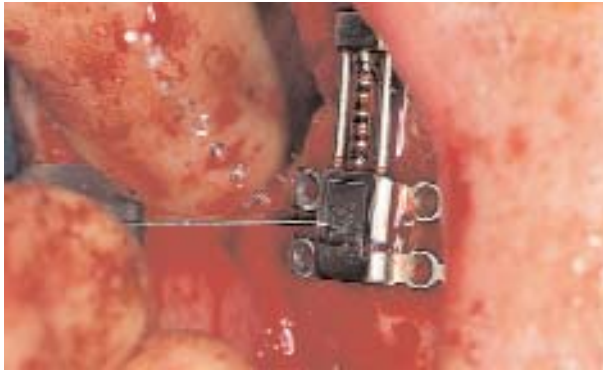
**FIGURA 1-16 D,** Se hace una incisión en la cresta en la unión entre la encía insertada y la desinsertada. Se realiza disección de espesor total sólo en la cara vestibular para exponer la tabla ósea.



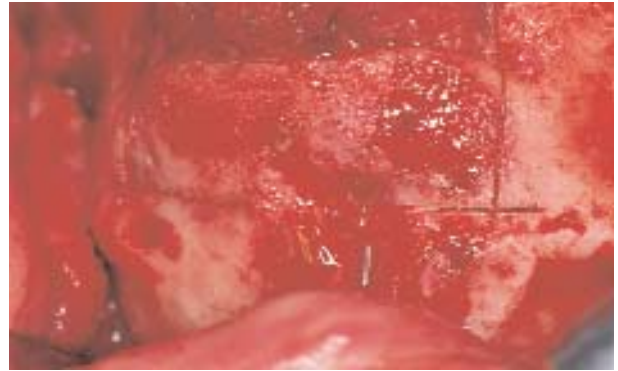
**FIGURA 1-16 E,** Se quita la tabla ósea, lo que revela que la cicatrización ósea del injerto colocado antes es adecuada.



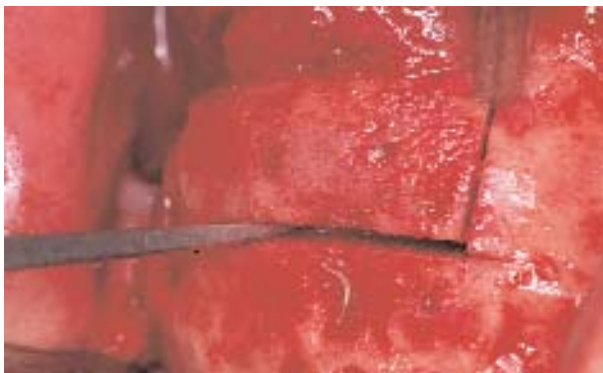**FIGURA 1-16 F,** Se usa una fresa para aplanar la superficie vestibular y asegurar con ello el vector de distracción apropiado. El distractor se coloca sobre la superficie vestibular. Para estabilizarlo, se colocan cuatro tornillos.



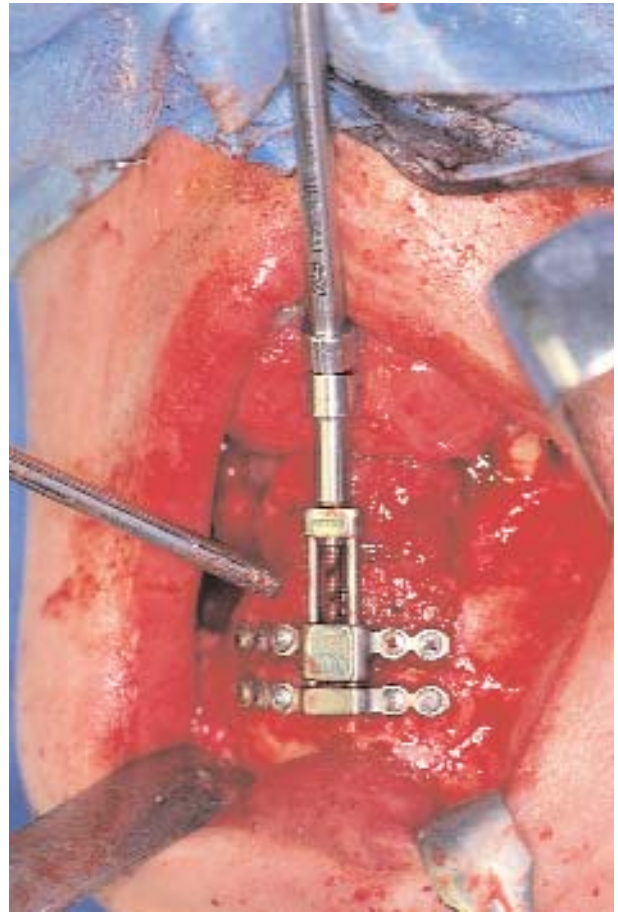
**FIGURA 1-16 G,** Una vez colocados los cuatro tornillos, se usa una sierra sagital delgada para marcar las osteotomías inferiores. Las osteotomías verticales se realizan con un dedo colocado en la superficie lingual para percibir la fresa que sale del hueso antes de lacerar la mucosa lingual.



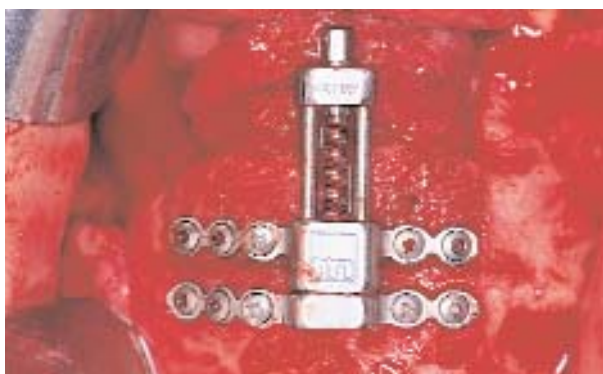**FIGURA 1-16 H,** Se retira el distractor. Las osteotomías realizadas previamente se ven con claridad. Las osteotomías verticales divergen para evitar la invasión del hueso durante la distracción.



**FIGURA 1-16 I,** Se usa la sierra sagital para completar las osteotomías. Se usa un osteótomo para movilizar el hueso alveolar.

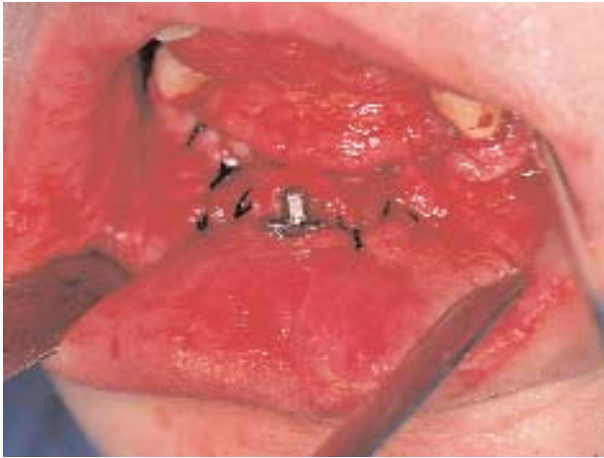

**FIGURA 1-16 K,** Se calza el destornillador del distractor y se confirma la movilidad del segmento.

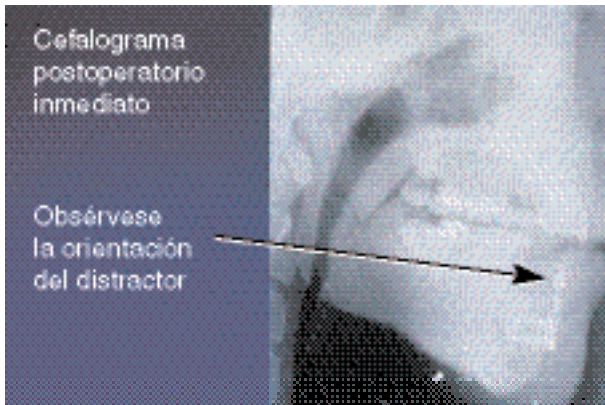


**FIGURA 1-16 J,** Se vuelve a colocar el distractor y se lo fija en posición mediante tornillos instalados con anterioridad. Se preparan las perforaciones para los tornillos remanentes. Ahora, se asegura el distractor a la mandíbula y al segmento de hueso alveolar.





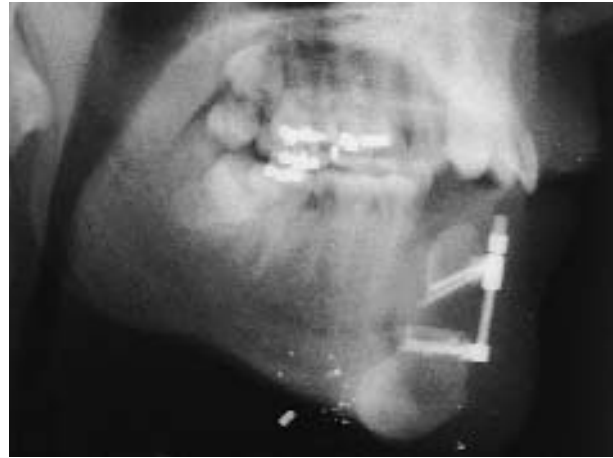**FIGURA 1-16 L,** Se cierra la incisión y se deja expuesto sólo el extremo donde calza el destornillador.



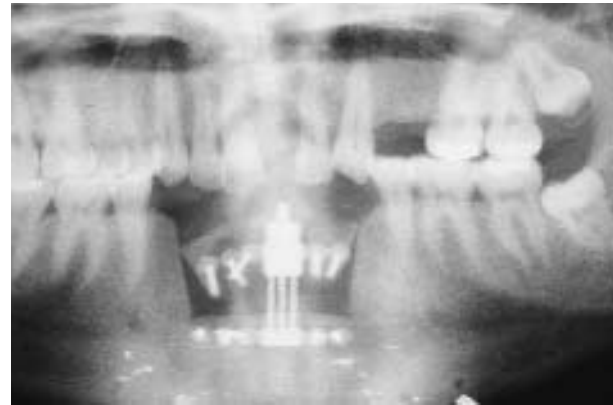
**FIGURA 1-16 M,** El cefalograma lateral presenta el distractor antes de la distracción.

otomías mediante el uso de una sierra sagital delgada. Se apoyaron los dedos sobre el hueso lingual para sentir que la sierra emerge sin traumatizar el periostio, tal como se realizan las osteotomías interdentes en cirugía ortognática. Después de completados los cortes, se volvió a colocar el distractor y se volvieron a colocar los cuatro tornillos. Se colocaron más tornillos, con por lo menos dos tornillos en cada brazo. Se giró el tornillo del distractor para confirmar la separación de los segmentos. Se volvieron a colocar los segmentos en su posición original y se comprimieron levemente. La incisión se cerró con suturas, y se dejó expuesto el tornillo de distracción en la zona vestibular del reborde.

Se dejaron transcurrir 7 días para que cicatrice la incisión; entonces, el distractor se activó 0,5 mm, dos veces por día, para una aumentación de 1 mm diario. Se



**FIGURA 1-16 N,** Cefalograma lateral después de 12 mm de distracción.



**FIGURA 1-16 O,** Radiografía panorámica después de 12 mm de distracción. El hueso se consolidó al cabo de 10 semanas y se ha restaurado la boca del paciente.

siguió ese procedimiento hasta que se alcanzó la altura de 12 mm. Se colocó resina fotocurable para que no se perdiera altura por causa de una vuelta de tornillo accidental. Después de la confirmación radiográfica de relleno óseo dentro del defecto creado por la distracción, que puede llevar entre 8 y 12 semanas según el paciente, así como la confirmación de la extensión de la distracción y la calidad del hueso, se retiró el distractor y se colocaron los implantes.

### EXPOSICIÓN Y NECESIDAD DE UNA CIRUGÍA SECUNDARIA DE TEJIDO BLANDO

El paciente que requiere aumentación con injerto óseo de la mandíbula atrófica puede necesitar la exten-

sión vestibular o la creación de EQ en los sitios de los implantes. Se puede hacer una disección de espesor dividido 3 meses después del injerto óseo y los bordes de la disección pueden suturarse en una nueva posición o bien fijarse abajo mediante suturas de retención circunmandibulares. El injerto de tejido blando se obtiene del paladar o la piel según la preferencia del cirujano. La profundidad de la disección debe ser limitada y producir sólo tejido queratinizado sobre la cresta alveolar. La disección excesiva genera un “mentón curvo”, desagradable desde el punto de vista estético.

### **Carga inmediata de la mandíbula edéntula**

Se ha logrado la restauración de mandíbulas edéntulas mediante implantes dentales y una variedad de prótesis removibles por el paciente, o removibles por el odontólogo o fijas por cementado. En materia de implantes dentales, la colocación tradicional en dos etapas con un período de cicatrización sin carga y una cirugía secundaria de exposición ha sido bien documentada.<sup>1-3</sup> Cuando se usan sistemas de implantes en dos etapas con cierre gingival primario después de la colocación del implante, se utilizan prótesis temporarias rebasadas para restaurar la función hasta 6 meses. Sin embargo, las primeras semanas después de la colocación del implante son incómodas para el paciente y limitan su función durante la totalidad del período de integración del implante. Para llevar al mínimo las molestias del paciente y la discapacidad funcional, se han creado opciones que consisten en prótesis inmediatas implantosoportadas. La decisión de dotar al paciente con una función adecuada inmediatamente después de la colocación del implante está enfocada en el paciente. La tasa de éxito de la rehabilitación inmediata del paciente edéntulo es similar a la del método tradicional en dos etapas.<sup>4-7</sup>

Los odontólogos decidirán si hacer la rehabilitación inmediata del paciente edéntulo sobre la base de la evidencia de que este método es tan favorable como las técnicas diferidas tradicionales. Hay datos claros que justifican la carga inmediata de los implantes colocados entre los agujeros de la mandíbula edéntula.<sup>4-17</sup>

Los trabajos iniciales sobre la carga inmediata de implantes mandibulares utilizaban implantes demás o sacrificables que eran puestos en función con una restauración fija temporaria en el momento de la cirugía.<sup>18</sup> Los implantes de carga inmediata se integraron. Al seguir el mismo concepto, Schnitman y col.<sup>6</sup> comprobaron más adelante el fracaso de 4 de 28 implantes; estos cuatro implantes fueron colocados en la parte posterior de la mandíbula y medían 7 mm de longitud. Tarnow y col.<sup>5</sup> usaron una técnica provisional para restaurar seis maxilares inferiores y cuatro

superiores. Observaron una tasa alta de éxito; se integraron 67 de 69 implantes. Cuando fueron colocados, inmediatamente se hizo en todos los implantes la estabilización de arco cruzado para reducir la carga aislada en un solo implante; la conexión de arco cruzado dispersa la carga entre todos los implantes.

Para reducir el tiempo de tratamiento, se puede entregar la prótesis definitiva el día de la cirugía o al cabo de unos días. Branemark y col.<sup>7</sup> colocaron tres implantes en la parte anterior de la mandíbula y prótesis híbrida atornillada e informaron un éxito entre 92 y 98%. Castellón y col.<sup>19</sup> presentaron otro criterio: instalar una barra prefabricada y la prótesis definitiva el día de la cirugía o transcurrida una semana después de la cirugía.

En el Cuadro 1-1 se resumen las publicaciones clásicas sobre carga inmediata de implantes mandibulares, y verifica que hay pruebas suficientes de que este procedimiento es aceptable y ya no debe ser considerado como experimental. Los 14 autores mencionados reúnen resultados de 240 mandíbulas que cuentan con 1277 implantes, todos con restauración inmediata. Las tasas de éxito se hallan entre 84,7% y 100%, lo que señala que la carga inmediata de la mandíbula edéntula es un tratamiento viable. Las tasas de éxito más bajas de Balshi y Wofinger<sup>4</sup> y Schnitman y col.<sup>6</sup> tienen su explicación. Las demás referencias informan tasas de éxito superiores a 95% en la mandíbula.<sup>5, 7-17</sup> Las razones citadas del fracaso de los implantes con carga inmediata de la mandíbula edéntula incluyen implantes cortos colocados en la parte posterior de la mandíbula, bruxismo, prótesis mal adaptadas, mala técnica quirúrgica e infección de los implantes.<sup>18</sup>

Al revisarse con atención las referencias del Cuadro 1-1, se observa que ciertos criterios se hallan regularmente vinculados con el tratamiento favorable del paciente, a saber:

1. Densidad adecuada del hueso mandibular anterior con torque de inserción superior a 20 Newton-centímetros (N-cm), que suele citarse como por sobre 30 N-cm
2. Estabilización de arco cruzado de los implantes con barras rígidas de metal o resina
3. Uso de implantes roscados de por lo menos 10 mm de longitud
4. Espacio interoclusal suficiente para el armazón y la prótesis intermedia
5. Destreza del paciente y cumplimiento de las instrucciones de higiene bucal y atención de mantenimiento

Cuando se cumplen estos cinco principios en cada paciente, el éxito es previsible si los restantes aspectos técnicos se realizan en forma adecuada.

Por consiguiente, el odontólogo tiene la opción de instalar una prótesis provisional inmediata en el momento

**CUADRO 1-1 REVISIÓN BIBLIOGRÁFICA DE IMPLANTES MANDIBULARES DE CARGA INMEDIATA**

AUTOR (AÑO)	LOCALIZACIÓN DEL IMPLANTE	CANTIDAD DE IMPLANTES	TIEMPO HASTA LA CARGA DEL IMPLANTE	TIPO DE RESTAURACIÓN	TIEMPO DE SEGUIMIENTO	TASA DE ÉXITO DE IMPLANTES DE CARGA INMEDIATA (%)
Balshi y Wolfinger <sup>4</sup> (1997)	Maxilar inferior (n = 10)	130	Inmediata (n = 40)	Provisional fija	N/D	80
Tarnow y col. <sup>5</sup> (1997)	Maxilar inferior (n = 6) Maxilar superior (n = 4)	107	Inmediata (n = 69)	Provisional fija	1-5 años	97,1
Schnitman y col. <sup>6</sup> (1997)	Maxilar inferior (n = 10)	63	Inmediata (n = 28)	Provisional fija	10 años	84,7
Branemark y col. <sup>7</sup> (1999)	Maxilar inferior (n = 50)	150	Inmediata (n = 150)	Prótesis fija final	6 meses a 3 años	98
Randow y col. <sup>8</sup> (1999)	Maxilar inferior (n = 27)	118	Dentro de 20 días (n = 88)	Prótesis fija final	18 meses	100
Horiuchi y col. <sup>9</sup> (2000)	Maxilar inferior (n = 12) Maxilar superior (n = 5)	140	Inmediata (n = 140)	Provisional fija	8 a 24 meses	97,2
Jaffin y col. <sup>10</sup> (1998)	Maxilar inferior (n = 23) Maxilar superior (n = 4)	149	Inmediata o dentro de las 72 horas (n = 149)	Provisional fija	N/D	95
Chow y col. <sup>11</sup> (2001)	Maxilar inferior (n = 27)	123	Inmediata (n = 123)	Provisional fija	3-30 meses	98,3
Colomina <sup>12</sup> (2001)	Maxilar inferior (n = 13)	61	24 horas (n = N/D) 10 días (n = N/D)	Provisional fija	18 meses	100 96,7
Ganeles y col. <sup>13</sup> (2001)	Maxilar inferior (n = 27)	186	Inmediata (n = 161)	Provisional fija	25 meses	99
Grunder <sup>14</sup> (2001)	Maxilar inferior (n = 5) Maxilar superior (n = 5)	91	Dentro de 24 horas (n = 91)	Provisional fija	2 años	92,3 general 87,5 maxilar superior 97,2 maxilar inferior
Cooper y col. <sup>15</sup> (2002)	Maxilar inferior (n = 10)	54	Inmediata (n = 48)	Provisional fija	6-18 meses	100
Ibanez y Jalbout <sup>16</sup> (2002)	Maxilar inferior (n = 5) Maxilar superior (n = 5)	87	Inmediata a 48 horas (n = 87)	Provisional fija	1 año	N/D
Testori y col. <sup>17</sup> (2003)	Maxilar inferior (n = 15)	103	Inmediata a 36 horas (n = 103)	Provisional o definitiva fija	4 años	98,9

N/D, no disponible

de la colocación del implante, con la intención de confeccionar la restauración definitiva una vez integrados los implantes, o de instalar la prótesis definitiva cuando coloca los implantes. El Cuadro 1-2 compara los métodos de restauración provisional y definitiva, como se comenta más adelante.

La aplicación de los criterios previos ayuda a establecer qué modalidad terapéutica (tradicional en dos etapas o carga inmediata en una sola etapa) es óptima para cada paciente. Así, por ejemplo, si el espacio interoclusal es inadecuado para instalar una prótesis híbrida provisional, la colocación diferida puede evitar problemas de la dimensión vertical relacionados con una barra. Con un espacio interoclusal pequeño, se puede usar un puente fijo temporario que requiere menor dimensión vertical y evita la barra que necesita más espacio para la barra, el acrílico y los dientes. Si se cumplen los cinco requisitos, la decisión de escoger entre una prótesis inmediata definitiva o una prótesis inmediata provisional se limita a cuestiones de costo, tiempos preoperatorios y postoperatorios y consideraciones del paciente.

Hay varias técnicas para instalar una prótesis inmediata definitiva. Todas ellas exigen un excelente apoyo del laboratorio y la confección preoperatoria de partes que faciliten asegurar y completar la prótesis definitiva entre 1 y 2 días después de colocado el implante. Un procedimiento utiliza modelos maestros y la confección en el laboratorio de un armazón segmentado que se fija y se instala al día siguiente una vez que el técnico termina la barra.<sup>19</sup> En otra técnica, descrita por McGlumphy y El-Gendy,<sup>20</sup> después de la colocación del implante se indexa una férula de acrílico prefabricada, se cuele y se termina en 36 horas como prótesis híbrida definitiva.

El procedimiento Novum (Nobel Biocare, Yorba Linda, California) ofrece guías protéticas y quirúrgicas de precisión para instalar un prótesis híbrida en 1 día.<sup>7,21,22</sup> Otra técnica crea la restauración definitiva final sobre modelos obtenidos por TC, con la generación de una guía quirúrgica para instalación de precisión de implantes y la confección preoperatoria de la prótesis híbrida definitiva, que se instala al cabo de 1 hora de hecha la cirugía.<sup>23</sup> Las dos técnicas requieren la adecuada preparación preprotética y el soporte intensivo informático y de laboratorio para confeccionar la prótesis al cabo de un día o minutos de realizada la cirugía de los implantes.

## **CARGA INMEDIATA CON RESTAURACIONES PROVISIONALES**

### **Puente y corona fija ahuecados adaptados a implantes**

El protesista puede preferir instalarle al paciente una prótesis inmediata provisional de arco completo fija

cementada. Una *prótesis provisional* es un juego de dientes temporario, no la prótesis permanente definitiva. La prótesis provisional puede ser hecha modificando la dentadura vieja del paciente. Una vez integrados los implantes, se hace el diseño de la prótesis definitiva tomando en cuenta la higiene, la estética y las necesidades funcionales. Para suministrar este servicio, el laboratorio tendrá que confeccionar una matriz hueca que será rebasada después de la colocación de los implantes y una guía quirúrgica de fresado para dar al cirujano la localización específica de los implantes debajo de los dientes. Es esencia que haya coordinación entre los miembros del equipo en cuanto a los tiempos y responsabilidades de colocación de pilares, implantes y el cuidado postoperatorio.

La preparación preoperatoria conlleva la confección de una prótesis intermedia y una guía de fresado. El dentista restaurador monta los modelos diagnósticos y sobre esos modelos hace un juego planificado. Si el paciente tiene una prótesis satisfactoria, el laboratorio la puede adaptar. Por lo común, el técnico de laboratorio confeccionará una prótesis preahuecada que se rebasa con resina después de insertados los implantes. Después de reproducir el plan diagnóstico en un modelo, se confecciona una guía de fresado quirúrgico en acrílico transparente para guiar la inserción de los implantes y evitar la orientación excesivamente lingual, vestibular o interproximal de los implantes.

Las instrucciones preoperatorias al paciente han de incluir un asesoramiento sobre una dieta de textura blanda y la necesidad de realizar la higiene apropiada de la prótesis temporaria. Deberá hacer una visita a alguno de los miembros del equipo el día después de la cirugía para controlar la oclusión. Los turnos del día siguiente a la operación y los semanales se establecen de antemano para asegurar los ajustes adecuados de los horarios del personal.

Durante la cirugía, el profesional necesita la guía quirúrgica. Es preciso que el paciente concorra al consultorio con un acompañante. Se aplica anestesia local sabiendo que la anestesia de acción prolongada será administrada después que se cierren las incisiones, para mantener la anestesia durante la fase protética el día de la cirugía.

Después de la infiltración de la anestesia local y la realización de una disección hidrópica, se hacen las incisiones. En el paciente dentado, las incisiones se hacen dentro del surco y se conserva toda la encía queratinizada (EQ). En un paciente edéntulo, se hace la bisección de la banda de EQ para dejar EQ por vestibular y lingual de los pilares del implante. La separación del periostio es conservadora para preservar la irrigación del hueso crestal.

Se extraen los dientes y se realiza una pequeña alveoplastia, sólo para eliminar bordes filosos del hueso.

**CUADRO 1-2 COMPARACIÓN DE TÉCNICAS PARA CARGA INMEDIATA DE IMPLANTES MANDIBULARES**

TÉCNICA TIPO	PREPARACIÓN PREOPERATORIA	VENTAJAS	DESVENTAJAS
<b>RESTAURACIÓN PROVISIONAL</b> Fija, ahuecada, coronas y puentes adaptados a implantes	El laboratorio confecciona la restauración temporal a partir de un modelo Necesita guía quirúrgica	Adaptación fácil en el consultorio de puente ahuecado con materiales comunes	La estética puede no ser la ideal El tiempo de consultorio puede ser excesivo Higiene difícil salvo que se dejen troneras grandes
Híbrida provisional	Agrega acrílico a la prótesis completa Necesita guía quirúrgica	Adaptación fácil de la prótesis con materiales comunes Higiene fácil	El paciente necesita visitas de control constantes para la higiene del lado lingual Sobrecarga por masticación Puede ser tan bueno que el paciente no vuelva por la prótesis definitiva
<b>RESTAURACIÓN DEFINITIVA</b> Usa una barra segmentada prefabricada y ataches de precisión	Análogos en modelo Confeccionada en laboratorio, barra segmentada final para fijar en la cirugía Necesita guía quirúrgica	Fijación fácil de realizar Tratamiento del paciente terminado en 2 semanas Se necesitan ajustes mínimos	Es decisivo el apoyo del laboratorio Puede ser difícil colocar ataches de precisión Requiere cirugía de precisión
Restauraciones generadas por TC	Requiere prótesis definitiva para estética y posición de los dientes Requiere escaneo de TC Requiere cirugía virtual por programa Necesita guía quirúrgica generada por ordenador con precisión absoluta	Restauración definitiva instalada a minutos de hechos los implantes Tiempo de consultorio mínimo para el paciente Uso bueno de alta tecnología para la promoción del consultorio	La prótesis definitiva puede ser tan buena como la diferida; las técnicas híbridas pueden no ser convenientes para todos Es difícil valorar la calidad del hueso Puede requerir mucho ajuste oclusal Es difícil resolver los fracasos de implantes tempranos

TC, tomografía computarizada

Para una restauración fija planificada, la eliminación del hueso alveolar es menor que cuando se planea una prótesis retenida por barra. Las restauraciones fijas de coronas y puentes son mejores cuando hay espacios interoclusales pequeños, en contraste con los 12 a 15 mm de espacio interoclusal necesario cuando se confeccionan prótesis retenidas con barra. Si la restauración provisional es fija pero se piensa hacer una prótesis definitiva híbrida o con barra de precisión, los implantes se emplazan según la prótesis definitiva.

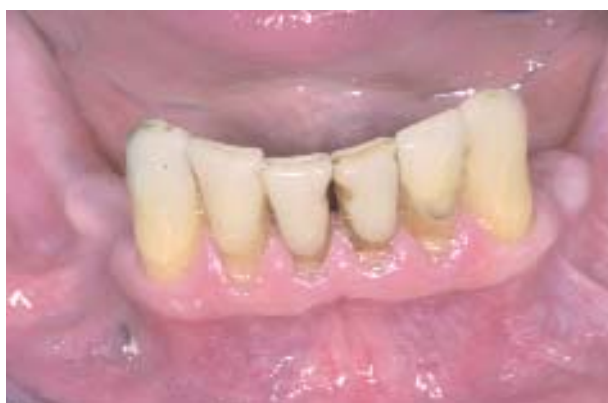Así, puede ser necesario crear espacio para la barra si se planea hacer prótesis con barra prefabricada o prótesis de tipo híbrido. Además, puede hacer falta colocar los implantes levemente hacia lingual de los bordes incisivos en los lugares de incisivos y caninos.

Los implantes se colocan debajo de los dientes, según la guía. Hay que asegurarse de que los implantes estén nivelados en el arco, que las cavidades óseas se injerten o se eviten y que los implantes escogidos sean largos para que la estabilidad mecánica sea la

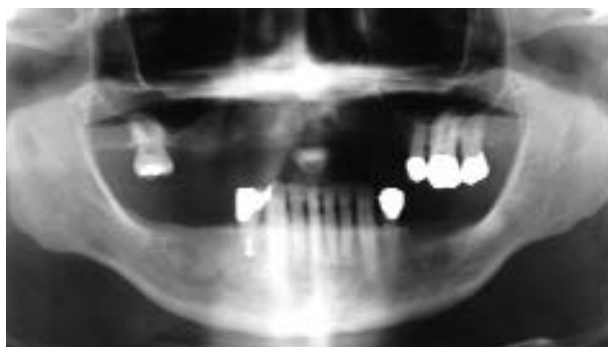máxima. Insertados los implantes, el cirujano coloca los pilares y los tornea según lo indicado. Los pilares pueden tener otras partes que se atornillan o bien el diseño de los pilares es fijo y necesita ajustes muy pequeños. Las coronas huecas se rebasan y se controla la oclusión para que no haya contactos aislados, pero se asegura que la oclusión tenga contactos uniformes (Figura 1-17, A-O).

### Prótesis provisional híbrida

Muchos pacientes edéntulos tienen una prótesis inferior que carece de la suficiente retención para funcionar bien en cuanto a dieta y comodidad. La inserción de cuatro o cinco implantes en el interior de la mandíbula permite la carga oclusal inmediata. Cinco implantes son lo ideal porque si se pierde uno se conserva la prótesis sin necesidad de hacer todo de nuevo. Una técnica que dota al paciente de una restauración inmediata fija de arco completo aprovecha la dentadura vieja del paciente y



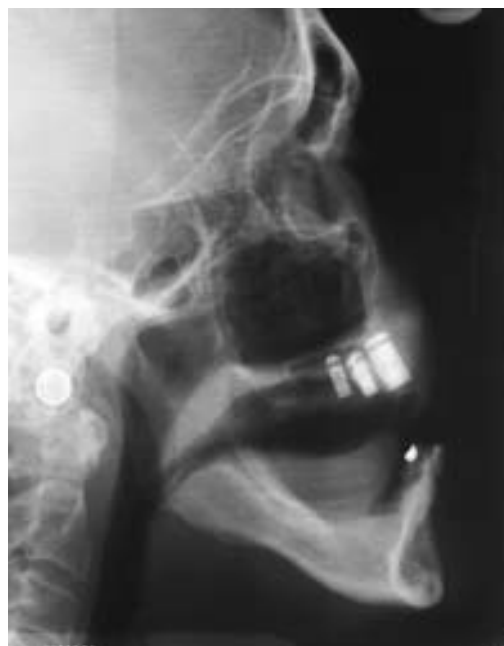**FIGURA 1-17 A**, Imagen preoperatoria de seis dientes inferiores remanentes.



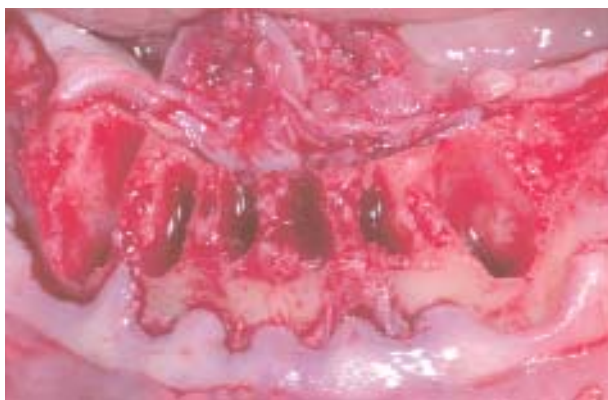**FIGURA 1-17 B**, Radiografía panorámica preoperatoria que revela más de 15 mm de altura ósea mandibular anterior.

aplica una técnica de restauración relativamente eficaz que le permite al dentista y al paciente decidir sobre la prótesis definitiva. Esta técnica también provee al paciente una restauración provisional que puede ser usada para establecer el esquema oclusal definitivo y el grado de higiene bucal (Figura 1-18, A-O).

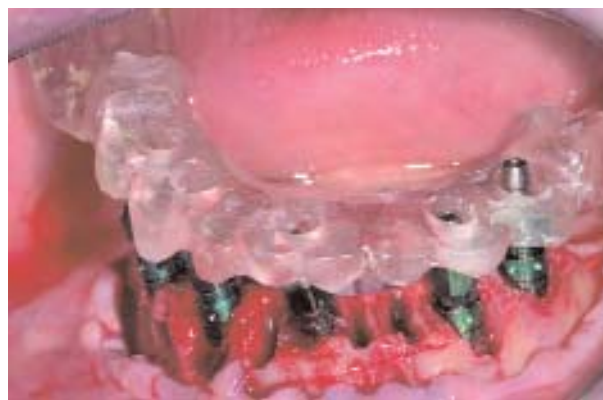Para que el paciente reciba una restauración fija provisional inmediata en la forma de una prótesis híbrida debe tener suficiente espacio interoclusal para el armazón de soporte y los dientes. Por consiguiente, se precisa que haya entre 12 y 15 mm desde el hueso de la cresta mandibular hasta los bordes incisales de la oclusión antagonista. Si es necesario realizar extracciones dentales antes de la colocación de los implantes o si el plan es la instalación inmediata después de la extracción de los dientes, habrá que hacer una alveolectomía que provea espacio interoclusal suficiente para los pilares, la barra (de 3,5 mm de alto) y la resina, que debe tener el espesor suficiente para conservar la conexión de los dientes.



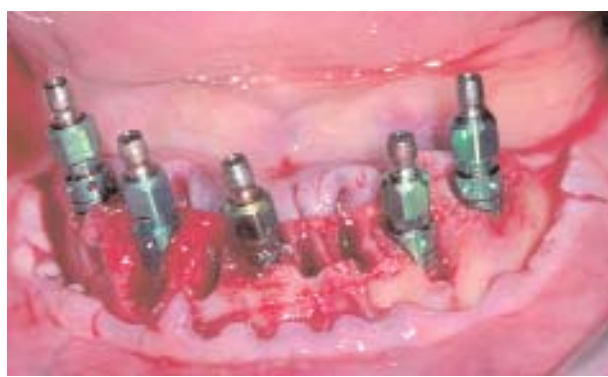**FIGURA 1-17 C**, Cefalograma lateral previo a la extracción que muestra que los dientes son levemente protrusivos en comparación con los antagonistas; así, al colocar los implantes habrá que considerar la localización definitiva de los dientes requerida en la prótesis completa.



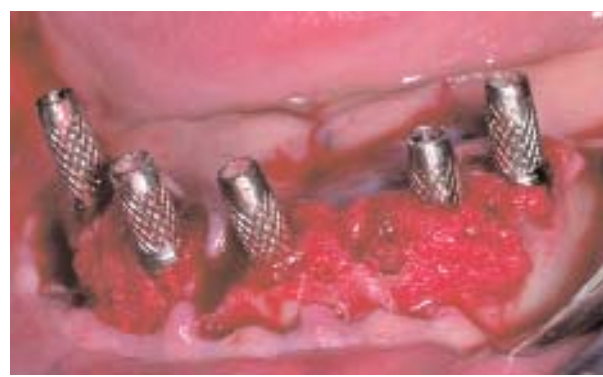**FIGURA 1-17 D,** Se hace una incisión en el surco de los dientes y se hace un colgajo de espesor total en bolsillo. Después, se extraen los dientes y se eliminan los bordes filosos del hueso de la cresta antes de preparar los sitios de los implantes.



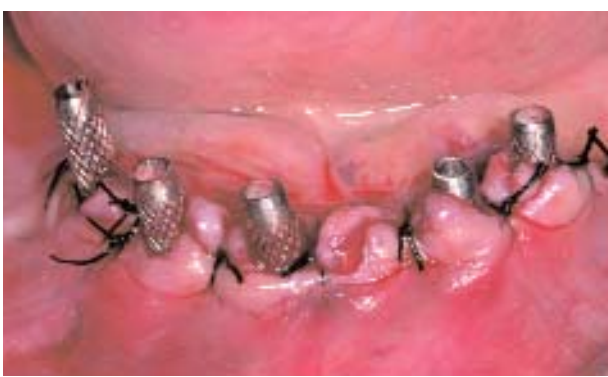**FIGURA 1-17 E,** Se coloca la guía quirúrgica sobre la cresta y se preparan los sitios de los implantes. El extractor de hueso está en la línea de hemoaspiración para capturar el hueso removido al tallar los sitios de los implantes.



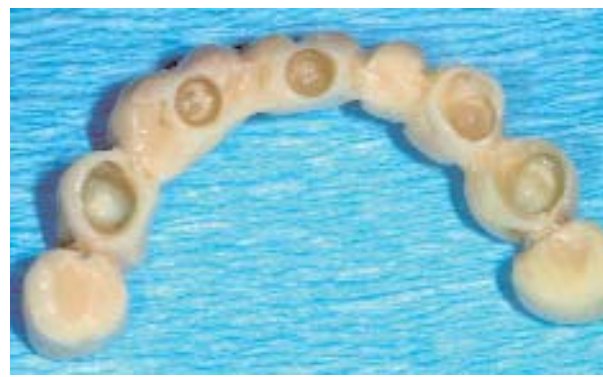**FIGURA 1-17 F,** Implantes colocados. Los defectos óseos se injertan con hueso obtenido con el extractor de hueso.



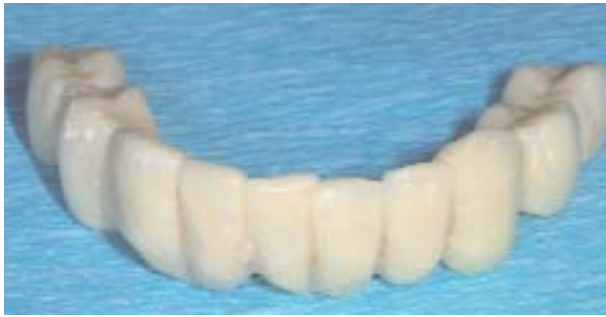**FIGURA 1-17 G,** Ahora, los defectos se hallan injertados y se quitan los portaimplantes. Se colocan cofias y se las fija a los implantes mediante tornillos.



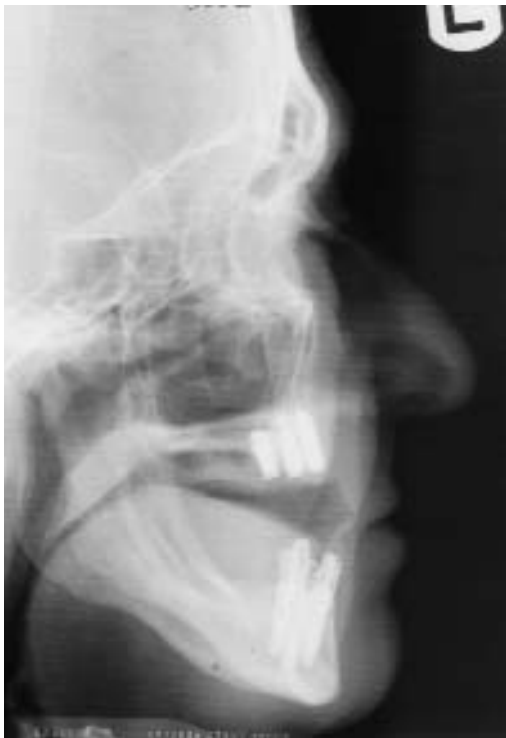**FIGURA 1-17 H,** Se cierra la incisión con suturas que recolocan la encía queratinizada (EQ) en vestibular y lingual de los pilares.



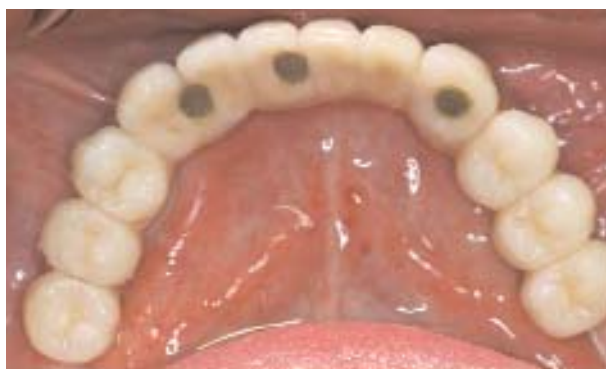**FIGURA 1-17 I,** La preparación preoperatoria incluye un juego de diagnóstico que tiene en cuenta la posición definitiva de los dientes superiores. Se confecciona una prótesis temporaria fija preahuecada y se la rebase durante la cirugía.



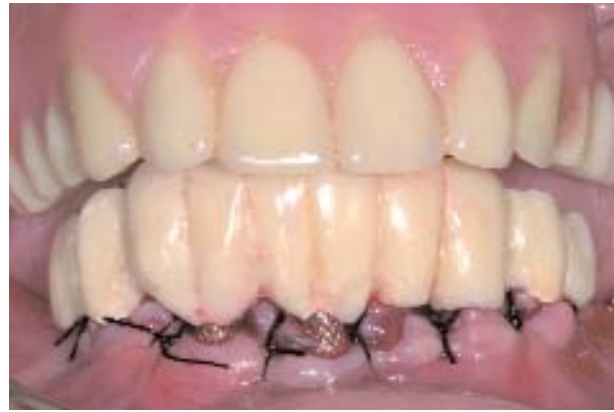**FIGURA 1-17 J,** Se nivela la oclusión de la prótesis temporaria para que armonice con la prótesis removible antagonista.



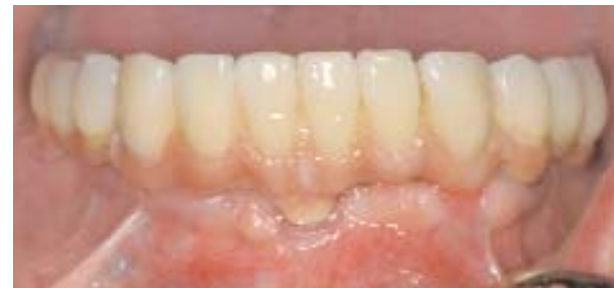**FIGURA 1-17 L,** Imagen postoperatoria donde se observa la angulación de los implantes.



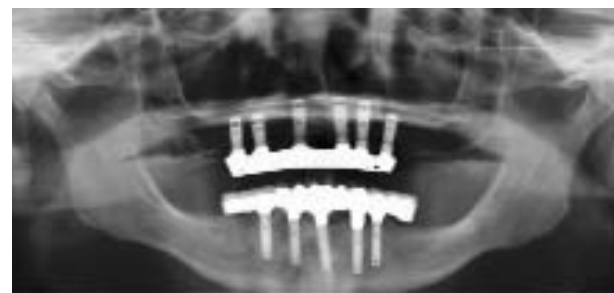**FIGURA 1-17 N,** Vista oclusal de la posición de los implantes. Los implantes no hubieran podido ser colocados en la posición correcta sin la guía quirúrgica.



**FIGURA 1-17 K,** Se coloca la restauración fija temporaria una vez rebasada con resina sobre las cofias que el cirujano colocó sobre los implantes.



**FIGURA 1-17 M,** La prótesis definitiva es una prótesis completa de tipo híbrido, atornillada a los implantes. Las impresiones definitivas se tomaron 4 meses después de colocados los implantes. Entre la colocación de los implantes y la restauración definitiva, el paciente no tuvo una prótesis removible temporaria.



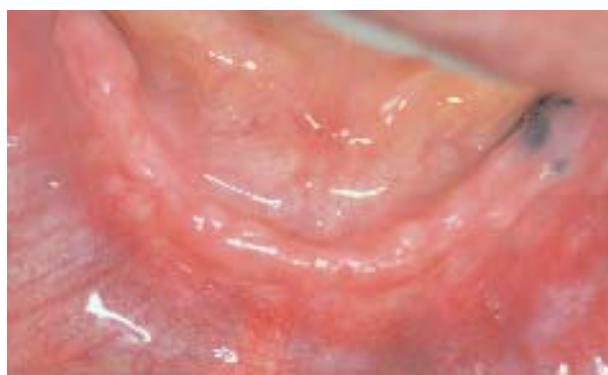**FIGURA 1-17 O,** Radiografía panorámica final.



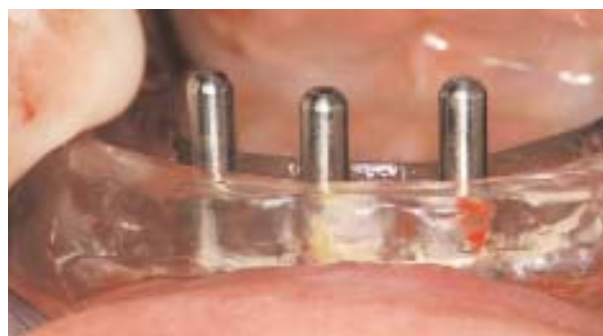Una vez insertados los implantes, se deben fresar orificios que atraviesen la prótesis del paciente para adherir la prótesis a las chimeneas temporarias de los implantes. Si la dentadura tiene el espesor normal, es probable que se rompa en dos partes cuando se hagan las perforaciones en los lugares correspondientes a los implantes. Por ello, el protesista deberá engrosar la prótesis en sentido vestibulolingual antes de la cirugía.

Para hacer la guía quirúrgica, se hará la reproducción de la prótesis enacrílico transparente. Los implantes se colocarán por lingual de la dentición del sector anterior y dentro de los confines de los premolares, y se evita la angulación excesiva hacia vestibular. La *única* manera de que el cirujano que coloca los implantes entienda cuál es la posición planificada de los dientes es mediante un duplicado quirúrgico de la restauración planificada como una guía quirúrgica. Estos dos pasos, engrosamiento de la prótesis y confección de la guía quirúrgica, son esenciales para la atención adecuada del paciente. En la consulta con el cirujano, se explica en detalle el procedimiento quirúrgico planificado, incluso el viaje necesario al consultorio del protesista después de instalados los implantes. Es imperioso que la prótesis provisional sea colocada el mismo día que los implantes. Como se mencionó, una persona debe acompañar al paciente al consultorio del protesista. Después de suturadas las incisiones, hay que infiltrar anestesia de efecto prolongado para que el paciente se sienta bien durante la fase restauradora de 2 a 3 horas el mismo día que se hizo la cirugía de colocación de los implantes.

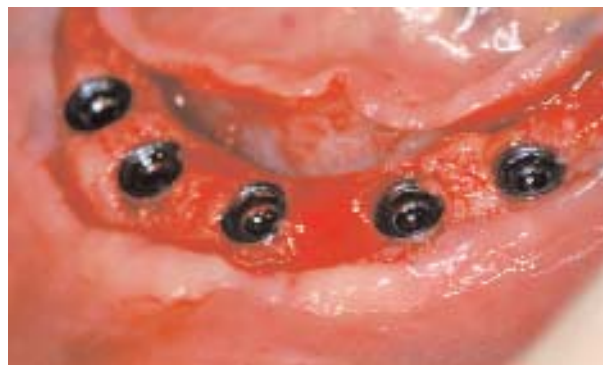**Procedimientos preoperatorios de laboratorio.** Una vez que se ha escogido la prótesis provisional híbrida



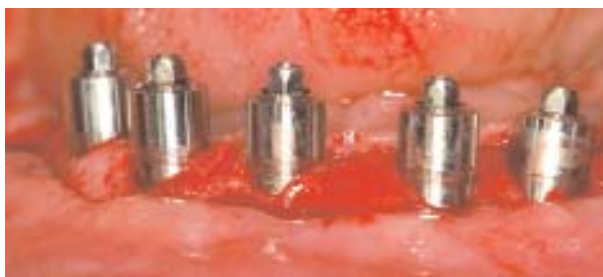**FIGURA 1-18 A,** Vista preoperatoria de la mandíbula edéntula antes de colocar los implantes. Los dientes fueron extraídos 2 meses atrás, y se realizó una alveoloplastia para dejar el espacio adecuado para la prótesis híbrida definitiva.



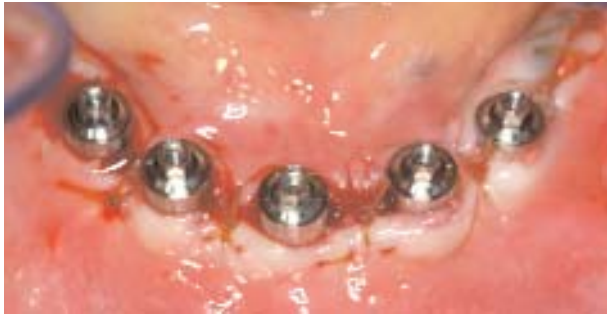**FIGURA 1-18 B,** Después de hacer una incisión crestal que bisece la banda delgada de EQ, se preparan los sitios de los implantes. Se usa la guía quirúrgica para confirmar que los implantes se colocan ligeramente hacia lingual con relación al borde incisal planificado en la prótesis definitiva.



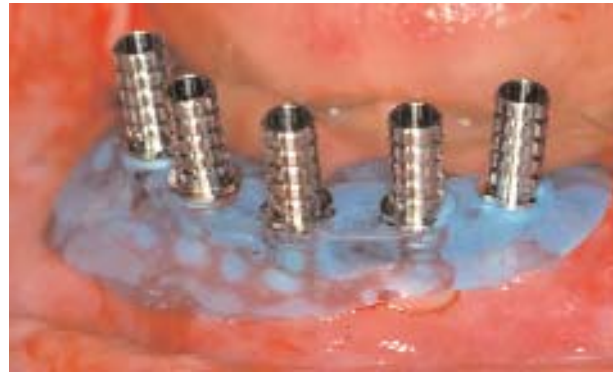**FIGURA 1-18 C,** Los implantes se colocaron al ras del hueso con por lo menos 3 mm entre los cuerpos de los implantes para mantener la higiene adecuada.



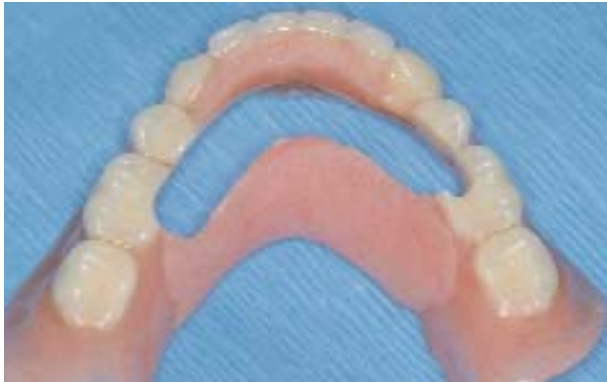**FIGURA 1-18 D,** Los pilares se torquean a los implantes a 20 N-cm de fuerza. La altura del cuello gingival es de 4 mm en este caso, dejando el hombro del implante supragingival para facilitar la higiene de la prótesis. Los pilares no necesitan fijarse al dispositivo de antirrotación de los implantes porque se los asegura mediante la prótesis.



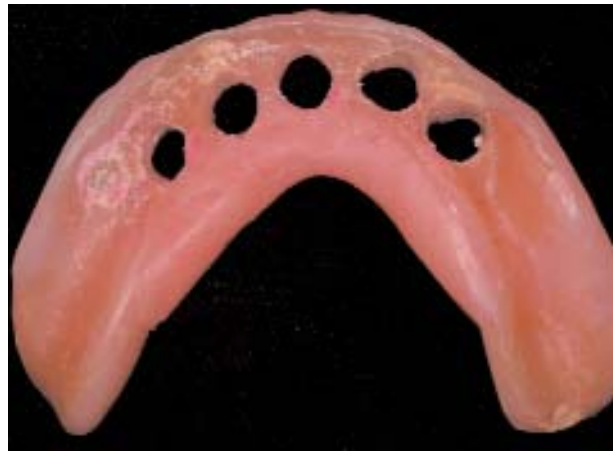**FIGURA 1-18 E,** Fijados los pilares a los implantes, se acerca la encía a los pilares. Se usa material de sutura reabsorbible, como el crómico, tamaño 4-0, en aguja cónica. Una vez cerradas las incisiones, se infiltra anestesia infiltrativa de larga duración y se acompaña al paciente al consultorio del protesista para la etapa protésica del procedimiento.



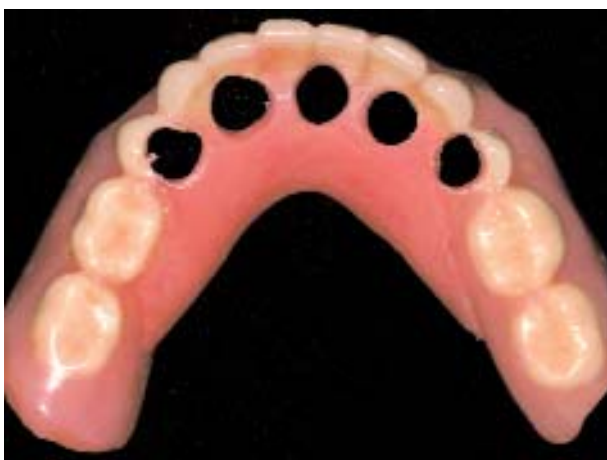**FIGURA 1-18 F,** Se colocan cofias telescópicas sobre los pilares y se coloca un dique de goma en torno a los pilares. Se coloca un material como “cera de control oclusal” en la superficie interna de la prótesis para marcar la localización de los implantes.



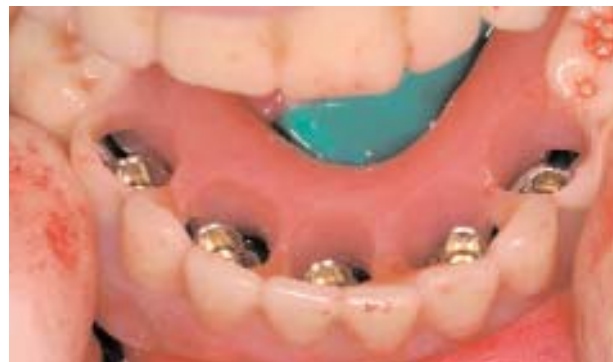**FIGURA 1-18 G,** Hay que engrosar la prótesis completa del paciente agregandoacrílico antes de perforar los orificios o una canaleta. Una vez identificados los lugares de los implantes sobre la prótesis, se hace una canaleta o se tallan orificios en la prótesis. Se muestra un ejemplo del corte en canaleta tallado en la prótesis reforzada.



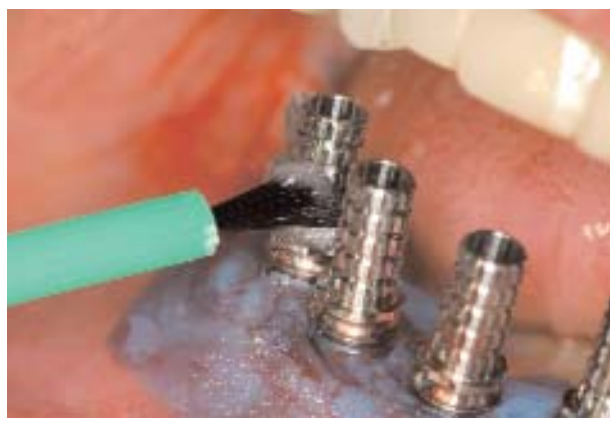**FIGURA 1-18 H,** Ejemplo de orificios tallados en la prótesis. La superficie interna se alivia por distal a los implantes, a unos 10 mm de las extensiones distales.



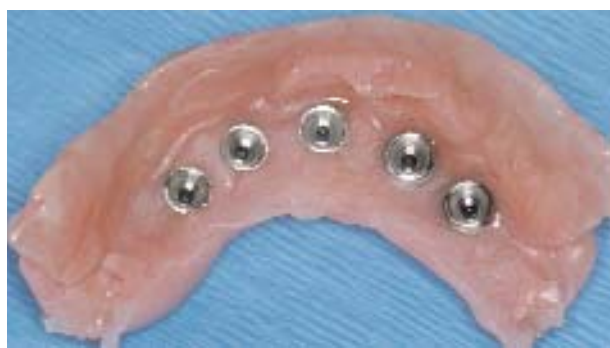**FIGURA 1-18 I,** En la vista oclusal se observa el agregado de resina a la prótesis. Sin ese agregado, es posible que la dentadura se fracture.



**FIGURA 1-18 J,** Se instala la prótesis para asegurar un calce pasivo y estable sobre el reborde residual y que la oclusión sea apropiada y reproducible, sin que la prótesis bascule en la boca.

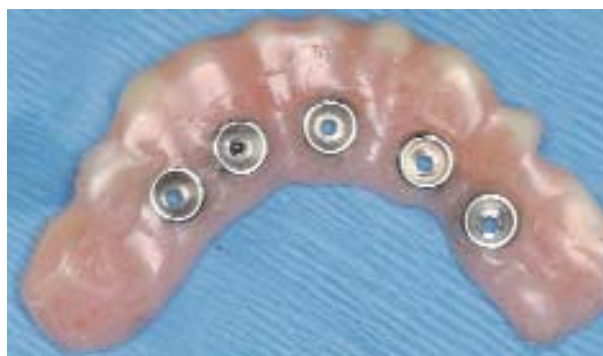

**FIGURA 1-18 K,** Se coloca la extensión distal sobre los implantes distales y se la asegura a las cofias telescópicas mediante resina. Esta extensión evita la fractura del extremo libre distal de la prótesis híbrida provisional.

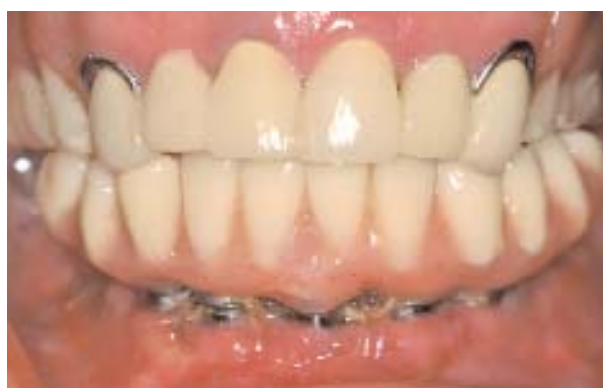

**FIGURA 1-18 L,** Se cortan las cofias telescópicas al ras de la prótesis y se los recoloca sobre los pilares. Se introduce algodón en los sitios de los tornillos de los pilares para que el acrílico no penetre en las cabezas de los tornillos. Se instala la prótesis y se inyecta acrílico con jeringa en los espacios que hay entre las cofias y la prótesis. Una vez endurecido el acrílico, se retira la prótesis quitando los tornillos oclusales. Ésta es la cara de la prótesis que va sobre el reborde oclusal, donde se ven las cofias después del pegarla inicialmente a la prótesis. Hay que rellenar y alisar los espacios.

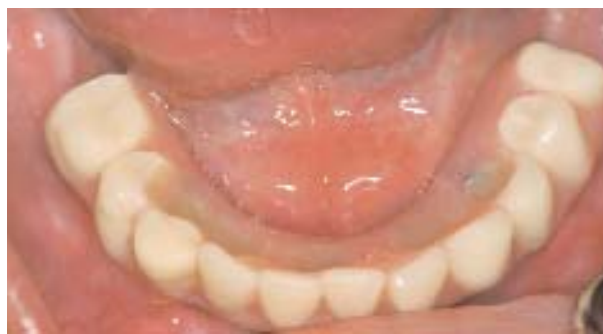inmediata según el plan de tratamiento, se debe confeccionar la guía quirúrgica duplicando la dentadura existente del paciente en resina acrílica transparente. Una alternativa es confeccionar una guía quirúrgica en resina acrílica transparente con una cubeta de cera o una prótesis provisional. La férula quirúrgica se prepara fresando una ranura por lingual de los dientes para formar un



**FIGURA 1-18 M,** Se pule la prótesis y se quitan todos los flancos. Se recorta la extensión distal a 14 mm del implante posterior. Se alisa la superficie interna para evitar que retenga alimentos al funcionar.



**FIGURA 1-18 N,** La prótesis provisional se asegura a los implantes en forma manual. Se controla la oclusión y se la equilibra si hace falta.



**FIGURA 1-18 O,** Los orificios de los tornillos oclusales se rellenan con resina y se pulen.

canal de un primer premolar a otro, indicando dónde deben ubicarse los cuatro o cinco implantes para evitar que los tornillos emerjan desde las superficies vestibulares de los dientes. Los tornillos que aseguran la prótesis híbrida deben emerger por lingual al borde incisal o dentro de las fosas de los premolares.

Otra opción es usar una imagen de TC para confeccionar la guía quirúrgica. Ello necesita una prótesis duplicada con marcadores radiopacos que permitan la ubicación precisa de los implantes en la imagen de la TC sobre la base de las posiciones planificadas de los dientes. Desde el plan de la TC, se envía el archivo en formato electrónico al fabricante, quien confecciona la guía quirúrgica. Ello permite cirugías sin colgajo, pero también aumentan el costo y el tiempo previo al tratamiento para el paciente. Los beneficios de planificar guías de prototipo con la TC comprende el conocimiento completo de la morfología ósea antes de la cirugía; el uso de una técnica quirúrgica sin colgajo que acorta el tiempo quirúrgico, el dolor y la tumefacción postoperatorios; y la preparación en el laboratorio de la prótesis basada en la transferencia del plan de la TC a un modelo de trabajo.

Antes de la cirugía, la dentadura que se usará como prótesis provisional *debe* ser engrosada mediante el añadido de resina en el sentido vestibulolingual para que no se fracture al perforar los orificios que asegura la prótesis a los implantes. Ello aporta resistencia complementaria a la prótesis. Hay que aliviar por dentro la prótesis provisional; sin embargo, las bases distales y la periferia no se alivian para reproducir la oclusión correcta.

Se debe probar la prótesis provisional antes de iniciar la cirugía. De ser necesario, todo diente remanente debe cortarse a nivel de los tejidos para facilitar la prueba. La oclusión debe verificarse con cuidado. Los implantes se insertarán según el procedimiento quirúrgico establecido y mediante el uso de la guía quirúrgica para asegurar la ubicación apropiada.

**Procedimiento quirúrgico.** Se administra anestesia tópica y a continuación se infiltra anestesia local con vasoconstrictor en los tejidos vestibulares y linguales de un foramen mentoniano al otro. Después de que ha transcurrido el tiempo suficiente para que la anestesia y el vasoconstrictor hagan efecto, se hace una incisión crestral, bisecando la EQ. Se levantan colgajos mucoperiosticos de espesor total, y se expone el hueso cortical vestibular y lingual de la parte anterior de la mandíbula, incluida la exposición de los forámenes y los nervios mentonianos.

El diseño de la incisión debe bisecar la EQ para dejar EQ en vestibular de los pilares y también en su superficie lingual. Los implantes deben quedar al ras del hueso y el cuello gingival de los pilares debe ser lo suficientemente largo, por lo menos de 3 mm y con

frecuencia 4 mm, para permitir la localización supra-gingival del pilar con relación al armazón. No hace falta avellanar los implantes. Los pilares deben asentarse en forma pasiva; por consiguiente, el atornillado puede crear un problema innecesario con la interferencia ósea.

Si hubiera dientes, se los extrae. Los bordes filosos se eliminan según haga falta. Se realiza una alveoplastia para crear una meseta de hueso liso. Es importante colocar los implantes en hueso seguro, con un torque mínimo a 20 N-cm para llevar los implantes a su posición. Si se usa radiofrecuencia, se aconseja un índice superior a 60. Los sitios de los implantes se marcan sobre el reborde de la misma manera descrita para la ubicación de cinco implantes en la parte anterior de la mandíbula. Con el auxilio de la guía quirúrgica se prepara el sitio del primer implante. Se coloca un posicionador en el sitio para confirmar la posición apropiada del implante dentro del conducto tal como se lo hizo en la guía quirúrgica. Se preparan los sucesivos sitios de implante y se confirma la orientación mediante la guía quirúrgica. Es imperioso colocar los implantes perfectamente. Si el implante queda muy hacia vestibular, los problemas protésicos son enormes, y el caso queda en riesgo.

Cada implante debe estar a 7 u 8 mm del centro de los implantes y al ras del hueso. Los implantes deben estar nivelados entre sí para evitar complicaciones en la prótesis. Si el hueso es denso se puede usar un formador de rosca para colocar los implantes sin exceso de fuerzas de compresión. Según la experiencia del autor, esto no pone en riesgo un caso de carga inmediata en la parte anterior de la mandíbula.

Una vez colocados los implantes, se posicionan los pilares y se tornea a 20 N-cm para dar estabilidad primaria. No hay que imprimir un torque excesivo a los tornillos, de lo contrario se desnudan, se fracturan o se deforman. El pilar se coloca de modo que la interfaz quede 2 mm por sobre el nivel de la encía. Los pilares usados con mayor frecuencia tienen alturas de cuello de 3 mm y 4 mm. Es importante usar la herramienta correcta para la colocación de pilares y evitar rayarlos con portaagujas u otros instrumentos de presión. La encía se cierra con sutura crómica reabsorbible 4-0 y aguja cónica. Las suturas interrumpidas u horizontales de colchonero adaptan la encía a los pilares. Después del cierre, se administra anestesia local de acción prolongada para que el paciente quede anestesiado durante las 2 o 3 horas que dura la fase restauradora.

**Fase restauradora.** Cerradas las incisiones, el protésista marcará los sitios de los implantes, después perforará la prótesis y aliviará la zona distal al implante más posterior para las extensiones híbridas.

Se coloca material “silicona masa” espesa o similar en el espacio interno de la prótesis provisional para marcar los sitios de los implantes. Se indica al paciente que ocluya y el dentista debe confirmar que la oclusión sea idéntica a la posición verificada al comienzo del procedimiento. Una vez que la silicona endurece, se retira la prótesis provisional. Las marcas hechas en la masa de silicona señalan el lugar donde hay que perforar la prótesis. Los orificios se hacen en la prótesis provisional con una fresa para acrílico. Los cilindros temporarios, o chimeneas, se colocan en los pilares y se atornillan. Se coloca la prótesis con los orificios perforados para asegurar la adaptación pasiva. Se marca la altura de los cilindros temporarios para que se los pueda rebajar una vez fuera de la boca. Los cilindros temporarios deben ser rebajados por debajo del plano de oclusión de la prótesis.

Después de ajustar la altura, los cilindros temporarios se atornillan a los pilares y se coloca un dique de goma con orificios en los lugares de los implantes, adaptado sobre los pilares. En los pilares más posteriores se usa un soporte de la extensión distal para sostener una extensión de 1,5 mm. La extensión se pega al cilindro temporario distal con resina. Se prueba la prótesis sobre los cilindros, confirmando que no hay interferencia con los cilindros ni con las extensiones distales, y se asienta la prótesis del todo. Si es necesario, se hacen otras adaptaciones de la prótesis. La prótesis debe tener soporte positivo de los tejidos con oclusión reproducible similar a la oclusión preoperatoria.

Los orificios de acceso a los cilindros temporarios se rellenan con algún material removible como algodón para evitar que la resina acrílica penetre en los tornillos de retención. Se mezcla resina acrílica de autopolimerización, se la coloca en una jeringa y se la inyecta para conectar los cilindros temporarios con la prótesis aliviada. Se verifica la oclusión haciendo cerrar al paciente en la dimensión vertical establecida, mediante el registro de la oclusión para verificar que la prótesis se halla en la posición correcta. Se mantiene la oclusión céntrica mientras la resina acrílica endurece.

Cuando la resina acrílica endureció, se retira la prótesis con los cilindros temporarios. En el laboratorio, el odontólogo termina la prótesis y añade resina acrílica en las zonas con burbujas. Con una fresa para acrílico, se quita la resina acrílica de las zonas de contacto con el reborde, todo exceso de acrílico del fondo de la prótesis entre los cilindros y la extensión posterior mayor de 1,5 mm (el primer molar). Es importante crear un espacio de entre 3 y 6 mm entre la encía suturada y la superficie interna de la prótesis. El espacio permite que el paciente llegue para limpiar. Si los flancos no se alivian generosamente, se retienen ali-

mentos durante la fase de cicatrización, con probabilidad de infección. Todas las superficies se pulen.

Se coloca la restauración en la boca para verificar la oclusión y el espacio para el tejido. Los tornillos de retención se torquean en forma manual sólo a 20 N-cm, y los orificios de acceso a los tornillos se sellan con resina y se pulen. Se toman las impresiones definitivas sólo cuando se comprueba que la integración de los implantes es completa.

## CARGA INMEDIATA CON RESTAURACIÓN DEFINITIVA

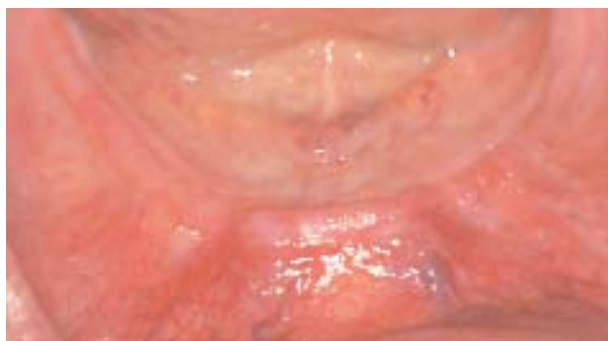### Uso de barra segmentada prefabricada y ataches de precisión

Hacia finales de la década de 1970 y comienzos de la década de 1980, el sistema “Swiss Screw” de Strauman (Strauman Corporation, Alemania) era muy difundido porque se colocaban cuatro implantes en la parte anterior de la mandíbula, se tomaban impresiones inmediatas, se confeccionaba una barra al día siguiente y se hacía la carga inmediata de la prótesis. La prótesis era mucosoportada, con tres clips que retenían la prótesis. Cofias de oro calzaban en implantes de una pieza y barras de oro iban soldadas a las cofias de oro en una impresión de transferencia tomada durante la cirugía. La colocación de transferencias postimplante con carga inmediata dio tasas de éxito superiores al 88% a 7 años.

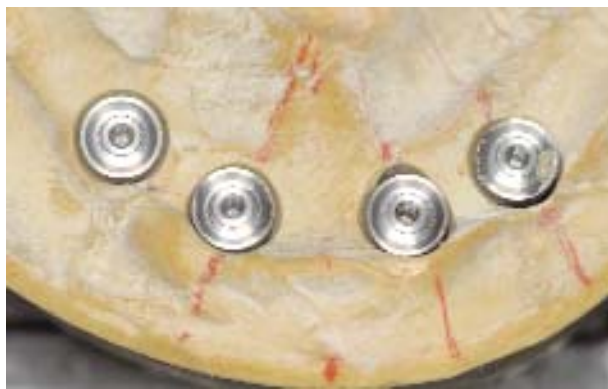Después de integrados los implantes, para la confección de barras de precisión sobre impresiones de transferencia, solía hacer falta cortar los colados de oro y proporcionar al laboratorio una llave de transferencia para la soldadura. La soldadura de múltiples sitios en un colado de oro grande es habitual. Aprovechando el éxito de la barra de carga inmediata y el indexado común de las restauraciones coladas, se creó el siguiente procedimiento que incorporó la fijación de una barra segmentada del tipo de precisión el día de la cirugía, con colocación de la barra de precisión definitiva el mismo día de la cirugía o al día siguiente, después que la barra segmentada fuera soldada en la forma tradicional o con láser (Figura 1-19, A-Q).

Para este procedimiento, en el laboratorio se confecciona una barra segmentada y se la coloca sobre los implantes el día de la cirugía. El cirujano utiliza una guía quirúrgica prefabricada para posicionar los implantes espaciados según lo planificado. Insertados los implantes, el cirujano coloca los pilares que fueron escogidos antes de la cirugía. Los pilares se torquean a 20 N-cm y se cierran las incisiones. El protesista colocará la barra segmentada e indexará (fijará) los segmentos con resina. La barra indexada se retira y se

suelda en forma tradicional o con láser en el laboratorio y se coloca sobre los implantes el día de la cirugía o bien el día después. Luego, se rebase la prótesis definitiva con un material blando. Cuando las molestias disminuyen y los movimientos mandibulares del paciente son reproducibles, entre unos 7 y 14 días después de la cirugía se levantan los ataches de precisión y se termina la prótesis. La ventaja de este procedimiento es la instalación de la prótesis definitiva dentro de las 2 semanas de colocados los implantes y, según sea el apoyo del laboratorio, el mismo día que se colocan los implantes. El uso de una plantilla generada por TC con guías de fresado de precisión da por resultado una barra definitiva que requiere fijación mínima, o ninguna; por consiguiente, la entrega de la prótesis



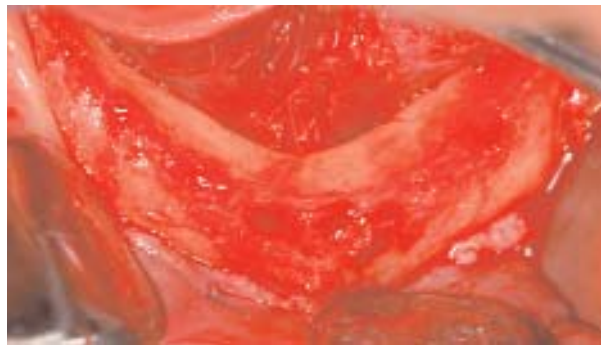**FIGURA 1-19 A**, Paciente desdentado antes de la colocación de los implantes.



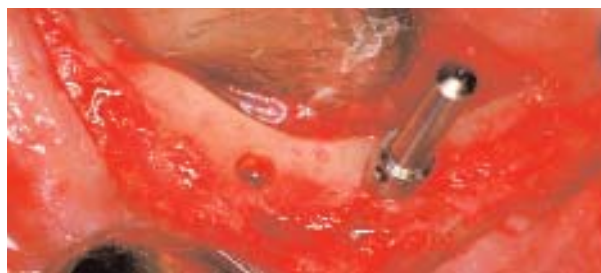**FIGURA 1-19 B**, Se colocan cuatro análogos de implantes en el modelo diagnóstico que simula la cirugía. Se tiene el cuidado de evitar la zona del foramen mentoniano y de angular los implantes según la anatomía del paciente.



**FIGURA 1-19 C**, Se confecciona una barra segmentada en el laboratorio. Esta barra será indexada en el momento de la colocación del implante.



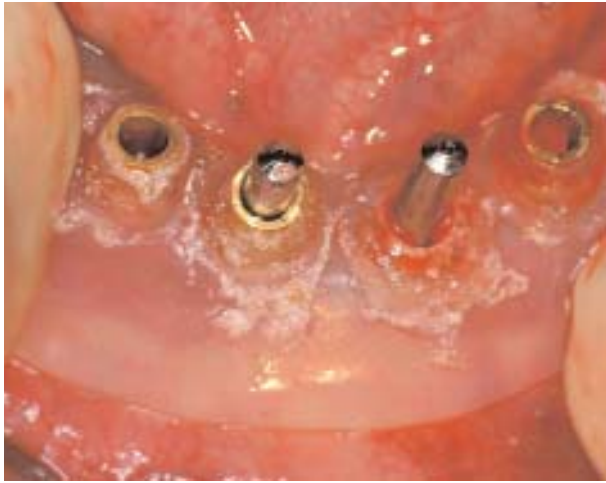**FIGURA 1-19 D**, En la cirugía, se hace la bisección de la EQ y se expone el reborde. Si se usa una guía de TC, también se puede hacer un diseño de colgajo mínimo o sin colgajo.



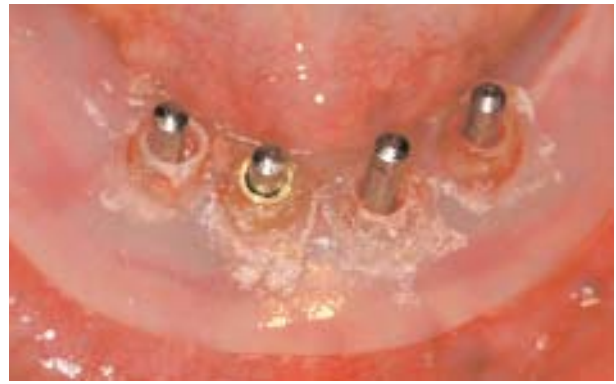**FIGURA 1-19 E**, Se marca un sitio de implante, o dos. Se coloca un posicionador para verificar la posición precisa.

definitiva puede ser hecha en el momento de la inserción de los implantes, según sean las decisiones terapéuticas y las necesidades y deseos de cada paciente.

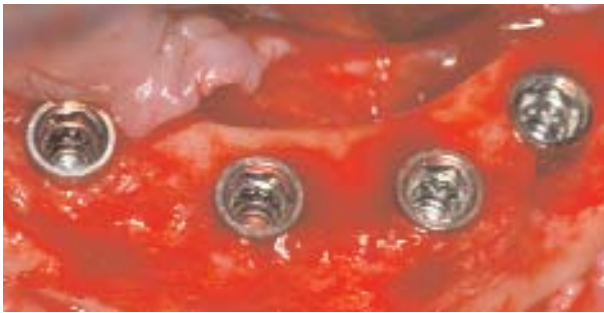**Procedimientos de laboratorio preoperatorios.** Se valora el arco inferior para la colocación de implantes. Al tomar como base el juego de dentaduras



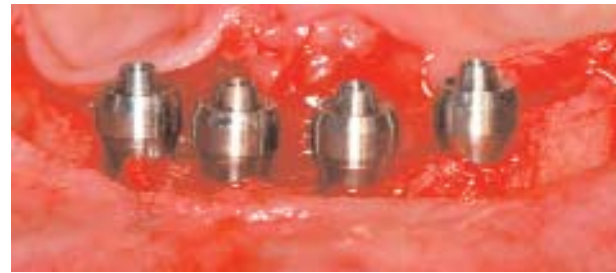**FIGURA 1-19 F,** Se coloca la guía quirúrgica sobre el primer posicionador y se prepara el segundo implante. Se coloca el segundo posicionador. Esta técnica ayuda a estabilizar la guía quirúrgica.



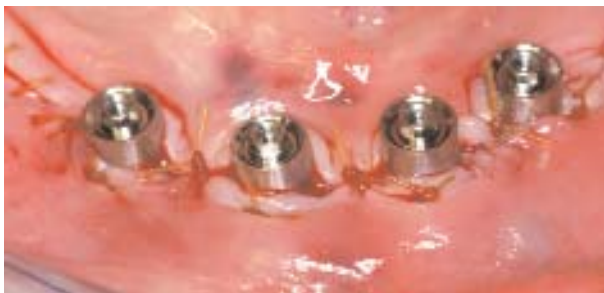**FIGURA 1-19 G,** Una vez completados los demás sitios de implantes, los posicionadores confirman la colocación precisa según la guía quirúrgica.



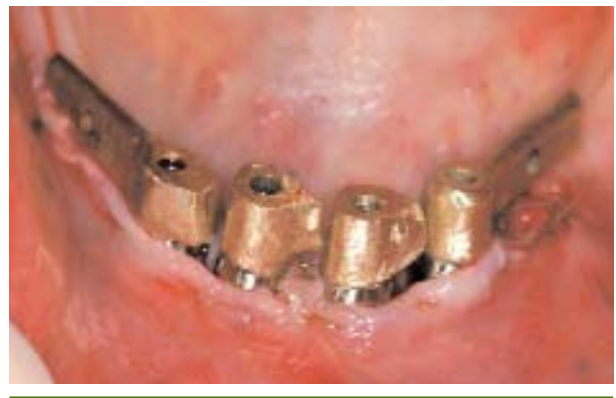**FIGURA 1-19 H,** Los implantes se colocan con los ejes por lingual de la dentición planificada, permitiendo que los tornillos emerjan detrás de los dientes y no por vestibular de ellos. Estos implantes han sido colocados al ras del hueso a la misma altura en la parte anterior de la mandíbula.



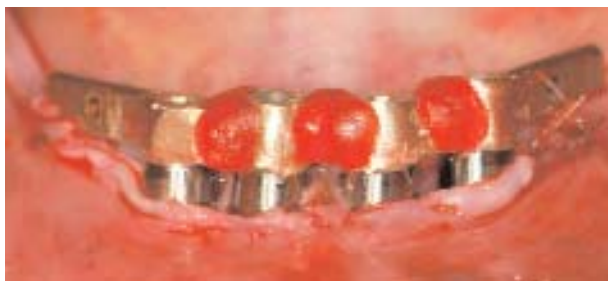**FIGURA 1-19 I,** Se colocan pilares de 4 mm de altura y se los tornea a 20 N-cm para estar seguros que no se aflojarán durante el período de cicatrización.



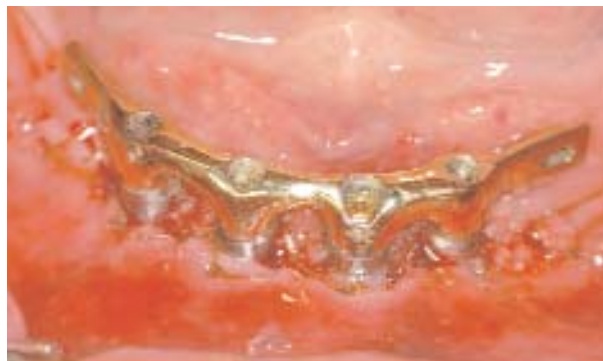**FIGURA 1-19 J,** Se sutura la encía para exponer los pilares y que el protesista pueda fijar los cilindros temporarios a la prótesis modificada.



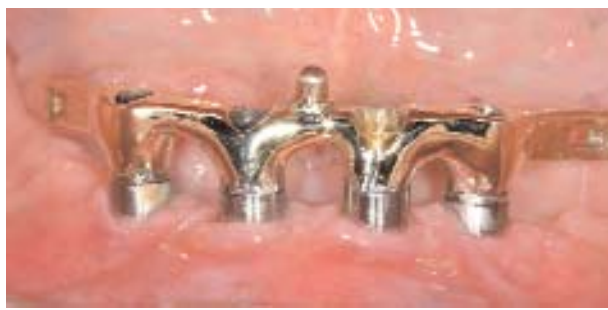**FIGURA 1-19 K,** Se coloca la barra segmentada sobre los implantes y se la asegura levemente con tornillos. Obsérvese los espacios pequeños entre los segmentos.



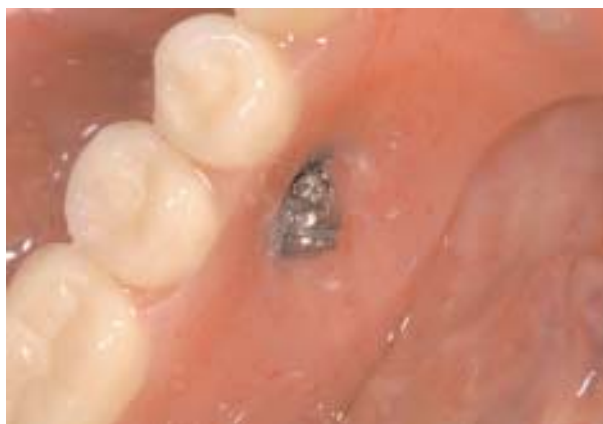**FIGURA 1-19 L**, Se coloca resina para tener una llave de transferencia de la barra segmentada. Se la retira con cuidado y se la envía al laboratorio para soldarla en forma tradicional o mediante láser. Obsérvese que la barra todavía es rugosa para que pueda retener la resina.



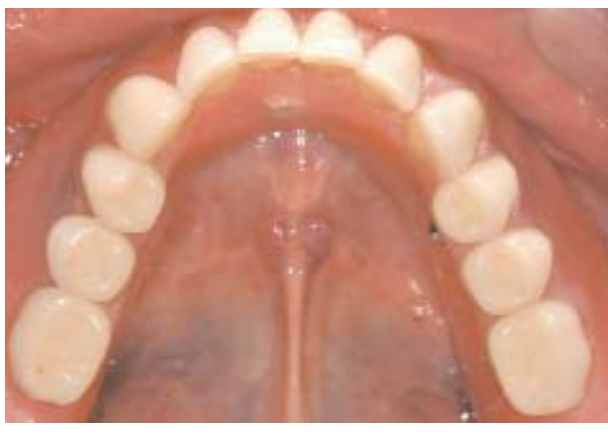**FIGURA 1-19 M**, La barra soldada y pulida se reinstala en la boca el mismo día de la cirugía o al día siguiente.



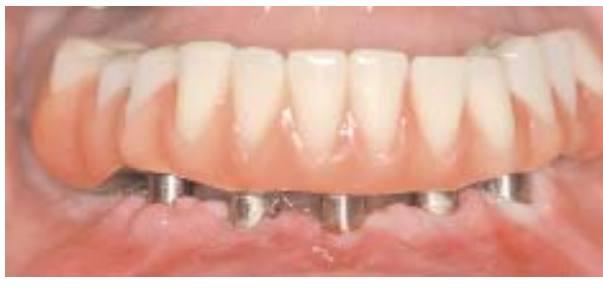**FIGURA 1-19 N**, La barra definitiva. Se coloca un atache anterior para dar estabilidad y evitar que bascule.



**FIGURA 1-19 O**, Se usa un atache de precisión. En este caso se usa un atache de tipo "swing lock" que fija la prótesis a la barra. El paciente lo libera para quitar y limpiar la prótesis.



**FIGURA 1-19 P**, Vista oclusal de la prótesis concluida. El plan de tratamiento precisará colocar los implantes en una posición ideal.



**FIGURA 1-19 Q**, Vista frontal de la prótesis completa. (Prótesis del Dr. Paulino Castellón.)



y un modelo maestro inferior, se marcan en el modelo los lugares de los implantes con lápiz indeleble. Se pondrá cuidado en identificar la localización del foramen mentoniano después de su examen en una radiografía panorámica y la palpación de la boca del paciente.

Se coloca el duplicado de la prótesis elaborado en acrílico transparente sobre el modelo maestro. Se usa una perforadora eléctrica o manual para perforar la guía quirúrgica, y se entra en la cresta ósea marcada previamente. Se aumenta el tamaño de la fresa que entra en el yeso piedra para acomodar el análogo del sistema de implante que se usa. Es útil usar análogos de pilares con hombro. El hombro gingival del análogo del pilar se coloca por lo menos 1 mm por sobre el nivel de la encía, en el modelo. Se asegura el análogo al modelo con adhesivo de fraguado rápido, yeso piedra o yeso común.

Si los implantes y los pilares se colocan a excesiva profundidad en el modelo, no habrá suficiente espacio para la barra sobre la encía. Además, si los pilares escogidos son demasiado altos pueden interferir con el espacio vertical y la consecuencia es una prótesis delgada propensa a la fractura. Por lo común se usan pilares de 4 mm de alto para que el margen quede supra-gingival.

Se colocan los tubos metálicos en los orificios tallados en la prótesis duplicada en acrílico. Esto determina la colocación precisa del implante en el momento de la cirugía.

El técnico de laboratorio confecciona la barra segmentada sobre este modelo con los análogos colocados. Durante la cirugía se dispone de pilares, implantes, barra segmentada, tornillos de retención y la plantilla de guía quirúrgica.

La barra se hace paralela al modelo del reborde. Cuando se hace una prótesis definitiva soportada por barra, la barra se hace segmentada para ser fijada durante la cirugía. Se encera y se cuele la barra en cuatro partes. Los espacios entre los segmentos deben ser pequeños para asegurar que la soldadura sea fácil. Si los implantes se colocan muy lejos de la posición planificada los segmentos entre las barras segmentadas pueden ser grandes y generar fallas de resistencia cuando el espacio se llene con soldadura.

Asegurados los análogos de los implantes en el modelo, se confecciona una barra de oro de tipo IV en cuatro secciones. Los dos segmentos de la extensión distal se componen de una barra de plástico prefabricado 2° (PPF) perforada con un orificio de 1,5 mm para recibir un atache retentivo. Las barras PPF se colocan sobre la cresta del reborde alveolar, con no más de 1,5 mm de extensión libre (*cantilever*). Las dos partes del medio tienen extensiones hacia el pilar distal que se pegan una con otra con resina Pattern una vez suturadas las incisiones.

Colados los cuatro segmentos, se confeccionan dos cilindros de metal que alojarán los ataches retentivos. Los cilindros se usan para sostener la prótesis y ayudan a posicionar los ataches durante la instalación. Los cilindros se cuelean en metal no precioso. Para dar estabilidad anterior, y concluidos los cilindros, se adapta un atache anterior al segmento anterior.

Al levantarse el clip en la boca, se deberán anular los espacios retentivos debajo de la barra para que la resina no quede atrapada debajo de la barra y no dificulte el retiro de la prótesis. Una vez concluidos la barra y los cilindros, se bloquea la barra para que reciba la prótesis definitiva. Procesada y terminada la prótesis, se la asienta en el modelo original con la barra. En este punto queda concluido el trabajo preoperatorio y se puede proceder a realizar la cirugía.

**Técnica quirúrgica.** Se aplica anestesia local en la parte anterior de la mandíbula. Con una incisión, se hace la bisección de la banda de EQ. Puede ser necesario hacer incisiones liberadoras verticales posteriores para ver el hueso. Una vez levantado el colgajo de espesor total, se eliminan los bordes filosos del hueso crestal con una pinza gubia.

Se posiciona la guía de fresado sobre el reborde. Se completa una secuencia de fresado y se coloca un posicionador. Se crea un segundo sitio de implante y se coloca un segundo posicionador. Realizado cada paso del fresado, se retira la guía quirúrgica para verificar la posición y colocación del implante sin perforación ósea. Una vez colocado el segundo posicionador, se fija la guía y se preparan los dos sitios finales. Los implantes se colocan a la misma altura porque los segmentos de la barra segmentada deben estar cerca uno de otro, sin diferencias de altura excesivas.

Cada implante se colocará con un torque a por lo menos 20 N-cm para lograr estabilidad primaria. Los implantes deben colocarse nivelados con el hueso para no generar diferencias de altura. En cada implante se colocará un pilar adecuado para que la interfaz quede a 2 mm de la encía. Los pilares usados con mayor frecuencia tienen cuellos de entre 3 y 4 mm de altura. Los pilares se fijan a los implantes y se torquean a 20 N-cm. A continuación, se suturan las incisiones para acercar la encía a los pilares, mediante sutura reabsorbible.

**Indexado de la barra.** Una vez que se concluye la colocación de los implantes, se fijan entre sí las secciones de la barra con material fotocurable o resina de autopolimerización. Se retira la barra de la boca del paciente y se la lleva al laboratorio para soldarla. Una vez soldada, se la coloca y se rebasa la prótesis con un material blando, en oclusión. Si hace falta, se adapta la parte interna de la prótesis.

Según lo prefiera el equipo, la colocación final de los ataches en la prótesis se realiza el mismo día que la colocación de los implantes, después de la resolución de la anestesia local o una vez desaparecida la tumefacción del tejido blando. Se calzan los ataches sobre la barra, se prueba la prótesis y se verifica la oclusión. Después, se levantan los ataches mediante resina de autopolimerización. Se verifica la oclusión. Se envía la prótesis al laboratorio para el pulido final. Asimismo, se coloca el atache estabilizador anterior. Se instala la barra y la prótesis terminada.

### **Prótesis definitiva mandibular generada por tomografía computarizada**

La razón principal por la cual los cirujanos hacen incisiones para colocar implantes es para ver el hueso, ver el agujero mentoniano y adaptar los tejidos blandos, si hace falta. La precisión de la tomografía computarizada (TC) permite al equipo implantológico practicar la cirugía y prótesis virtuales, crear modelos generados por TC, la generación de guías quirúrgicas y la confección de prótesis provisionales o definitivas. La técnica genérica requiere un juego de la prótesis completa planificada, para lo que se toma en cuenta la estética y la función. Después, el juego planificado se convierte en una plantilla de guía quirúrgica radiográfica, con marcadores metálicos incluidos para poder hacer la superposición de imágenes mediante el programa. Al paciente se le hace el escaneo de TC con la guía en la boca y después se escanea la guía propiamente dicha. Los datos de la TC se transfieren a un CD (formato DICOM) y en el ordenador el equipo realiza la cirugía virtual mediante la colocación de implantes con la imagen de la restauración definitiva. Luego, el plan definitivo se envía por vía electrónica al fabricante, que confecciona la guía quirúrgica y los dientes.

La fusión del escaneo de TC de la prótesis y la imagen del hueso se creó para planificar no sólo la posición de los implantes sino también la prótesis definitiva.<sup>24-29</sup> El ulterior desarrollo del programa y la cirugía sin colgajo fue difundida por Nobel Biocare (Goteburgo, Suecia) bajo el nombre "Teeth in an Hour".<sup>29-31</sup> Desde su presentación en Europa, este proceso ha tenido gran difusión; Parel y Triplett han resumido los trabajos clínicos que siguieron.<sup>32</sup> En la actualidad, la guía quirúrgica con tubos se usa en el laboratorio para realimentar análogos en un modelo, del cual se puede generar una prótesis.

**Técnicas generales de carga inmediata de la mandíbula generadas por tomografía computarizada.** El cirujano y el protesista deben confiar en que la precisión de la TC será suficiente para colocar los implantes sin incisiones o con el levantamiento de un colgajo subperióstico mínimo. La imagen de TC tam-

bién debe tener la precisión suficiente para confeccionar con ella una prótesis provisional o definitiva mediante la utilización de una guía quirúrgica destinada a colocar análogos de implantes en un modelo sin necesidad de tomarle modelos al paciente.

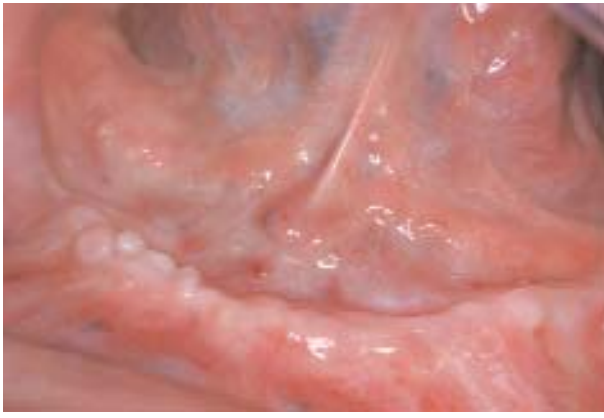Todas las guías de implantes generadas por TC comienzan con la duplicación en acrílico transparente de la restauración planificada. Cuando el paciente es edéntulo, se hace una prótesis completa nueva para confirmar el sostén de los labios, la posición adecuada de los dientes y la fonación, con la aprobación del paciente. Después, esta prótesis nueva se duplica en acrílico transparente, en el laboratorio. En los programas más nuevos, la TC se hace con la prótesis duplicada colocada en la boca del paciente, en oclusión con un registro de mordida, y se realiza un segundo escaneo de la prótesis duplicada propiamente dicha. Antes del escaneo, se colocan marcadores radiográficos según el protocolo específico de la TC, para que el programa superponga la prótesis duplicada sobre el hueso y los tejidos blandos (Figuras 1-20, A-S y 1-21).

**Protocolo de escaneo de tomografía computarizada.** Los protocolos de TC requieren que el escaner efectúe cortes axiales de por lo menos 1 mm de espesor y con frecuencia de 0,7 mm de espesor. Es común un ángulo de carcasa de 0 grado. Para cada programa de TC, el fabricante provee parámetros específicos que deben ser seguidos para asegurar la precisión máxima de la imagen y la consiguiente plantilla de guía.

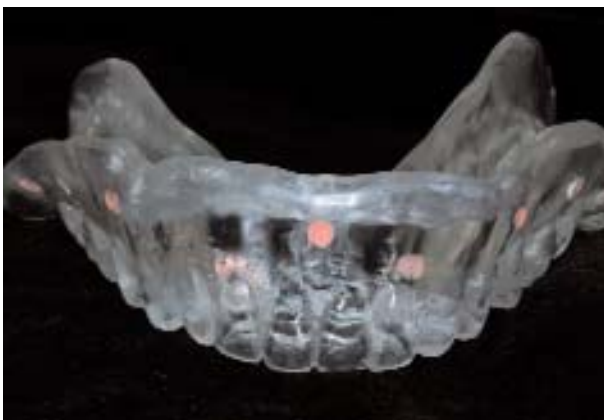En el momento del escaneo, el cirujano o el protesista deben estar presentes para estar seguros de que la prótesis duplicada se halla en la posición correcta según el registro de mordida. La mayor parte de los técnicos de TC no han tenido capacitación en cuanto a la colocación correcta de estas guías en la boca. La orientación de la superficie inferior de la prótesis también debe hallarse en la misma orientación que en la boca. Por lo general, la prótesis está envuelta con cinta transparente no radiopaca, en Styrofoam (marca comercial de poliestireno extruido) o una caja de cartón. Entonces, el paciente se retira y volverá para la cirugía una vez que se confeccione la guía quirúrgica y la prótesis.

Realizado el escaneo, se pide al técnico radiólogo que grabe los escaneos de TC en un CD en formato DICOM, que es el formato estándar para lectoras de escaneos de TC y programas de planificación virtual de implantes. Según el programa que se use, puede ser necesario enviar los datos o subirlos a un sitio a distancia para reformatearlos, y luego usarlos en el ordenador del consultorio.

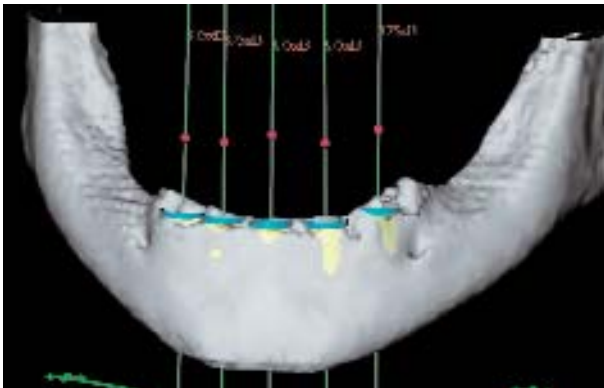
**Técnica preoperatoria y quirúrgica.** El escaneo se procesa en la computadora personal del equipo de terapeutas y se sube el plan virtual a un sitio para confeccionar la guía quirúrgica. En este punto, hay varias



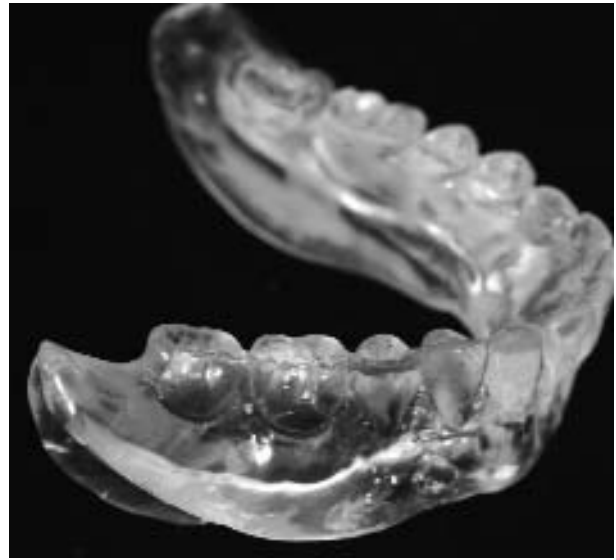**FIGURA 1-20 A,** A esta mujer se le extrajeron los dientes y se le realizó una alveoplastia para alisar la porción crestral del reborde. Unos 8 años más tarde, se presentó para que se le haga una restauración inmediata de la mandíbula, guiada por TC.



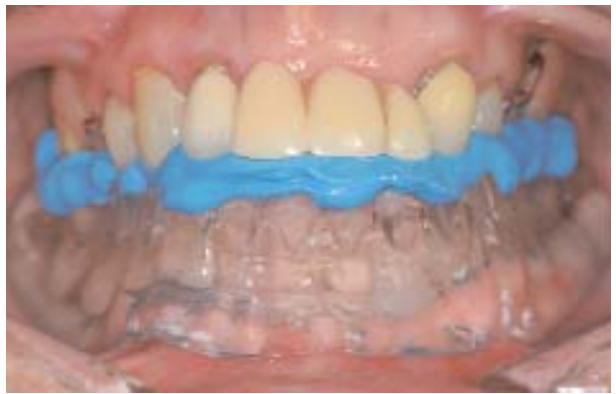**FIGURA 1-20 C,** Con una fresa redonda pequeña se hicieron nueve pequeños orificios en los flancos de la prótesis duplicada. Se introdujo gutapercha en los orificios a modo de puntos de referencia de las posiciones.



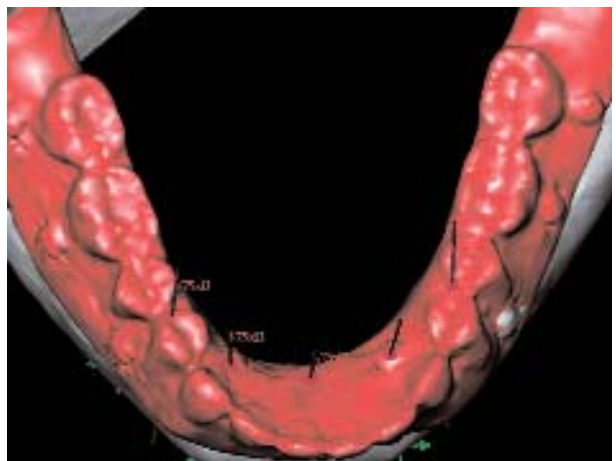
**FIGURA 1-20 E,** Una vez escaneada la prótesis duplicada puesta en la boca, se hizo un segundo escaneo sólo de la prótesis duplicada. Los datos de la TC se transfirieron mediante un CD a un ordenador y se los procesó con el programa provisto por Nobel Biocare (Goteburgo, Suecia). Esta foto proviene del ordenador y muestra la reconstrucción tridimensional de la mandíbula. Los implantes se colocaron en la mandíbula utilizando el programa.



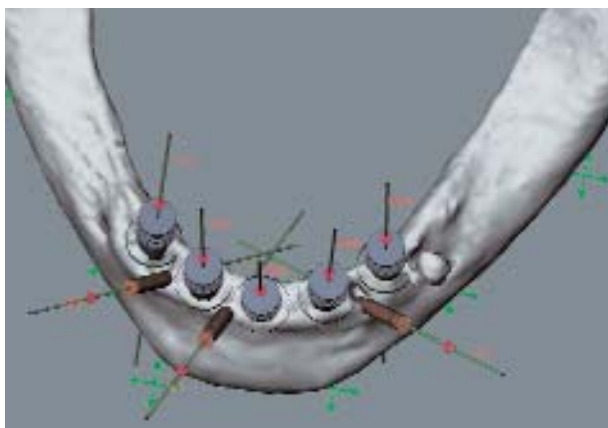
**FIGURA 1-20 B,** Se confeccionó una nueva prótesis completa, dando una excelente estética y posición de los dientes. La prótesis fue duplicada en acrílico transparente.



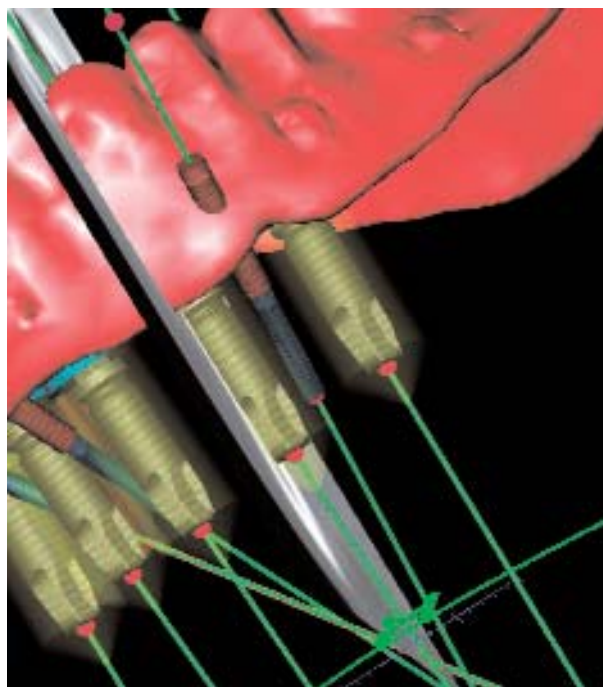
**FIGURA 1-20 D,** Se tomó el registro de la mordida para que la dentadura se posicionara con precisión durante el escaneo de TC.



**FIGURA 1-20 F,** La prótesis completa se reconstruye por computadora y se la coloca sobre el hueso para orientar la colocación y angulación de los implantes para que emerjan de forma apropiada.



**FIGURA 1-20 G,** Reconstrucción tridimensional donde se ilustran los implantes en la cresta del hueso en posición correcta.



**FIGURA 1-20 H,** Reconstrucción por computadora de los implantes y su relación con la prótesis, sin el hueso. Mediante estas imágenes es fácil confirmar la angulación y el paralelismo de los implantes.



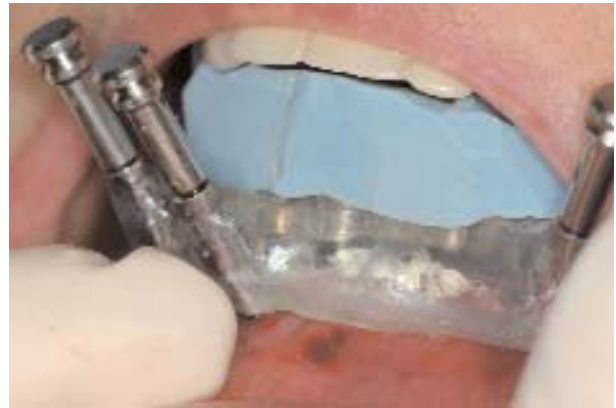**FIGURA 1-20 I,** Corte transversal de la mandíbula con el implante y el pilar colocados, y donde se ve contorno de la prótesis. El programa informático permite ubicar todas las partes antes de la cirugía.



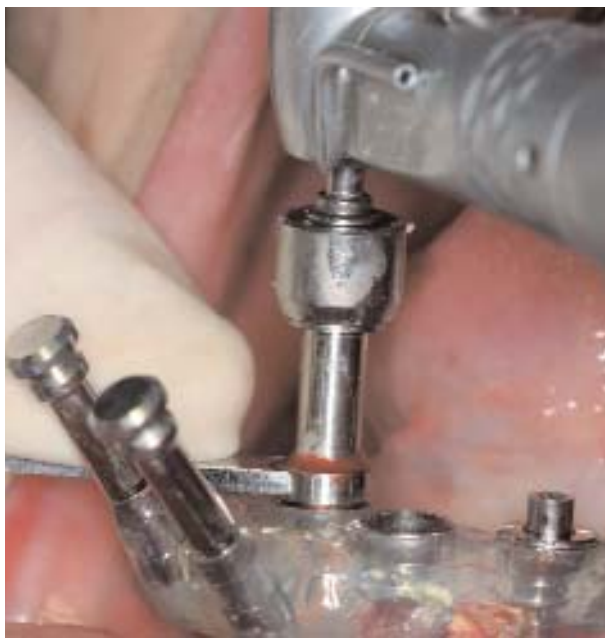**FIGURA 1-20 J,** Una vez completada la planificación virtual, el plan se sube a la compañía y se confecciona la guía quirúrgica. Se colocan tubos de guía específicos que proporcionan la guía precisa para que el cirujano coloque los implantes.



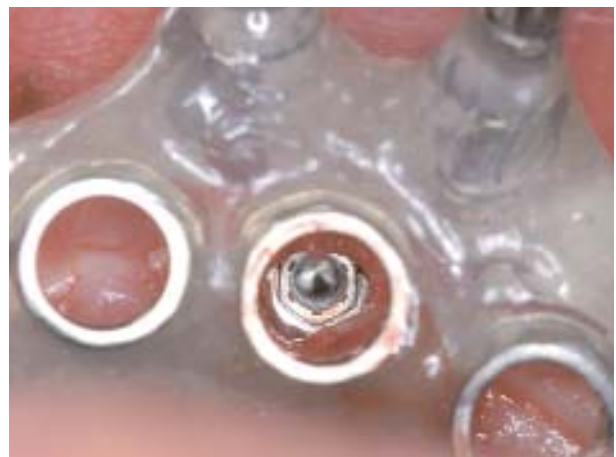
**FIGURA 1-20 K,** Las fresas quirúrgicas requeridas para colocar implantes incluyen, desde la izquierda, una fresa de 1,5 mm de diámetro para que los posicionadores aseguren la guía quirúrgica al maxilar, una fresa que elimina la encía de los sitios de los implantes, una serie de fresas helicoidales que tallan el sitio del implante. Las líneas que tienen estas fresas dan referencia de profundidad al cirujano, teniendo en cuenta la longitud de los tubos de la guía quirúrgica.



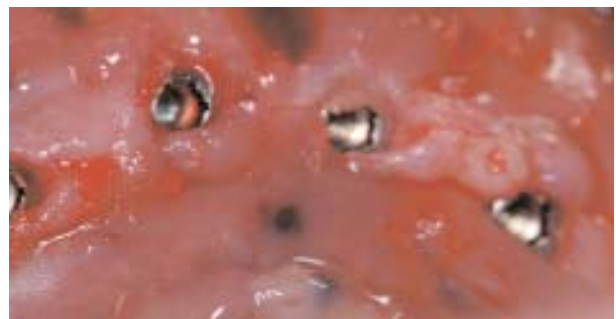**FIGURA 1-20 L,** Una vez administrada la anestesia local en los sitios implantados, se coloca la guía quirúrgica con el registro de mordida confeccionado en el laboratorio. Se colocan posicionadores óseos para fijar la guía al maxilar.



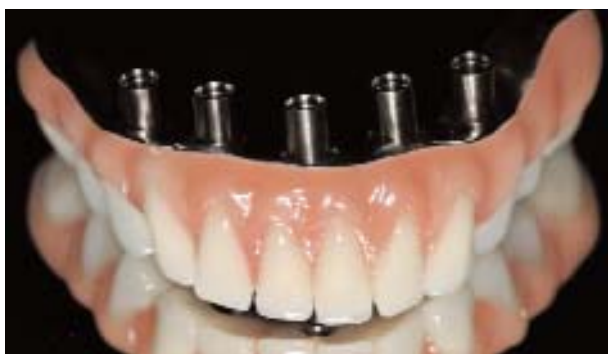**FIGURA 1-20 M,** Se usa una fresa de remoción gingival para retirar la encía del sitio del implante.



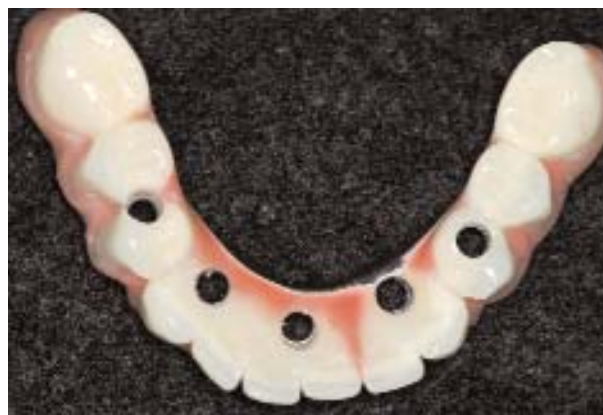**FIGURA 1-20 N,** Los implantes se colocan según el protocolo del fabricante. Una vez colocados todos los implantes, se retiran los portaimplantes. Esta fotografía ilustra el implante debajo del tubo de la guía quirúrgica.



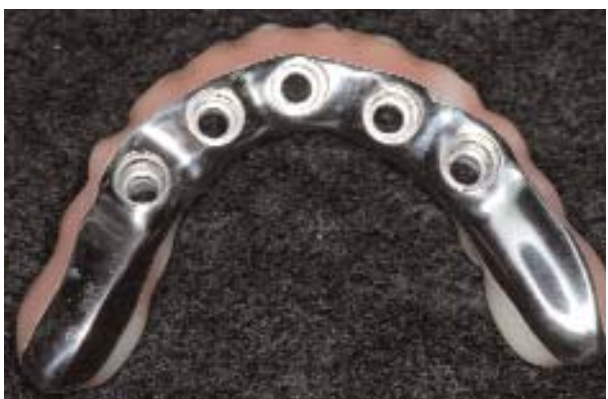**FIGURA 1-20 O,** Se retira la guía quirúrgica y se ven los sitios de los implantes. Se puede eliminar el exceso de tejido blando si hace falta que la prótesis tenga un calce pasivo.



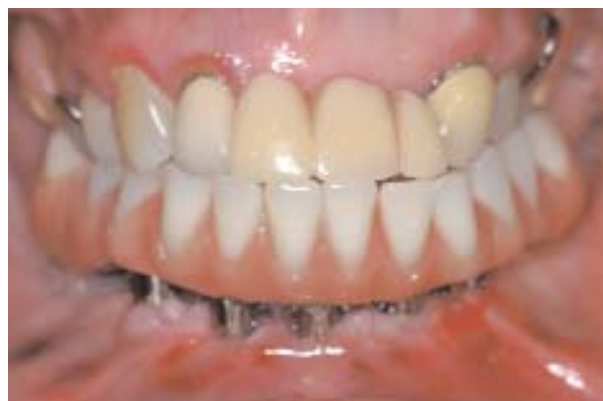**FIGURA 1-20 P,** Se colocan los pilares en la prótesis completa definitiva.



**FIGURA 1-20 Q,** Vista oclusal de la excelente simetría de los implantes gracias a la planificación virtual.



**FIGURA 1-20 R,** La superficie inferior de la prótesis es de titanio prefresado. La superficie cercana al tejido blando es lisa y el paciente la puede limpiar con facilidad.



**FIGURA 1-20 S,** Se instala la prótesis y se la asegura con tornillos. Se ajusta la oclusión si es necesario. Esta fotografía fue tomada una hora después de la instalación. La prótesis es de tipo híbrido, totalmente sostenida por implantes y permite una excelente función al cabo de unas horas de hecha la cirugía. (Prótesis confeccionada por el Dr. Paulino Castellon.)

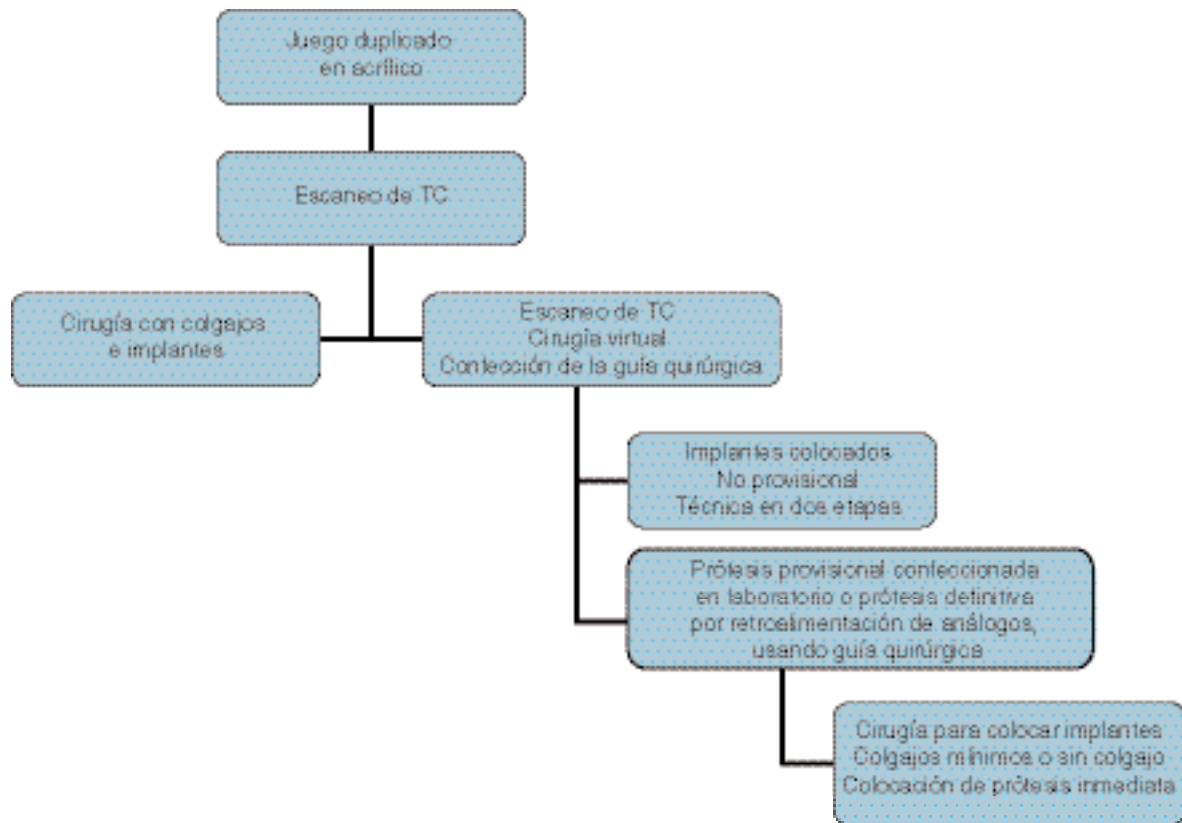
opciones para el equipo implantológico y protésico.

La guía quirúrgica generada por TC se puede usar para ubicar los implantes con un colgajo mínimo. Los implantes pueden ser cubiertos y expuesto más adelante después de la integración para instalar la restauración definitiva.

Mediante el uso de la guía quirúrgica, se puede vaciar un modelo y utilizar la parte inferior como guía para simular el reborde del paciente. Se monta el modelo relacionado con el maxilar antagonista mediante la guía quirúrgica o rodetes de oclusión. Se pueden colocar los análogos en el modelo con las mismas técnicas usadas para la instalación de implantes. Se colocan y preparan los análogos si hace falta, según sea el plan de tratamiento definitivo. Sobre este modelo se confecciona la prótesis provisional o definitiva.

Durante la cirugía, se aplica anestesia local en el maxilar desdentado en la zona prevista para la colocación de los implantes. Sólo se necesita anestesia infiltrativa y se la puede limitar a los sitios donde estarán los implantes porque se hará un colgajo mínimo, o ninguno. Se instala la guía quirúrgica con un registro de mordida para estar seguros de que su posición es la exacta. Es importante confirmar que la zona posterior de la guía quirúrgica esté bien asentada. Si no, la restauración definitiva podría tener mordida abierta anterior, lo que requeriría un ajuste oclusal.

El uso de un posicionador de la guía quirúrgica ayudará a la colocación de los implantes. Se colocan tres



**FIGURA 1-21** Opciones cuando se utilizan escaneos de TC.

posicionadores para trabar la guía en el maxilar. Se prepara un sitio de implante y se coloca el implante. Se retira el portaimplantes y se lo reinstala con una parte expandible que asegura la guía al implante y al maxilar, lo que estabiliza aún más la guía quirúrgica. Se asegura el implante a la guía quirúrgica con un montador especial que confiere retención adicional de la guía al maxilar. Al preparar los sitios de los implantes, se respeta una secuencia específica de guías de fresado para hacer la perforación adecuadamente. Es importante seguir la secuencia de fresas y guías con minuciosidad para insertar apropiadamente los implantes.

Una vez asegurado el implante a la guía quirúrgica, se coloca un segundo implante y se lo asegura a la guía con un montador especial. Después se preparan los demás sitios y se colocan los implantes.

Mientras se preparan los últimos implantes, el protesista coloca los pilares en la prótesis definitiva en preparación para instalarla inmediatamente después del retiro de la guía quirúrgica. Es importante instalar la prótesis y los pilares con rapidez para evitar el hundimiento del tejido blando.

El cirujano afloja los tornillos de retención de los montadores y retira la guía quirúrgica. Se irrigan los

sitios de los implantes y se retira el tejido blando para facilitar el asentamiento de los pilares, según sea necesario. Se asienta la prótesis con los pilares y se la asegura a los implantes con los tornillos, torquados a 20 N-cm. Se toman radiografías para verificar el asentamiento. Se controla y ajusta la oclusión.

El ajuste de la oclusión es un paso importante en el proceso de carga inmediata. La oclusión debe ser pareja en todos los movimientos sin zonas de contactos prematuros.

El cuidado postoperatorio incluye los antibióticos habituales y dieta blanda. Estos pacientes no presentan tumefacción excesiva debido al carácter atraumático de la cirugía. Tienen dolor leve o moderado que depende de su umbral de tolerancia al dolor. Se indica que refuerce los hábitos de higiene y se muestra al paciente dónde se hallan los implantes y cómo debe cuidarlos.

## DISCUSIÓN

Sobre la base de la revisión bibliográfica del Cuadro 1-1, queda establecido ahora que la carga inmediata de la mandíbula edéntula con una prótesis implantoso-

portada no es experimental. Por ello, hay pocas razones para evitar la carga inmediata de pacientes edéntulos en quienes se prevé la colocación de prótesis implantosoportadas. Las razones incluyen los altos costes de los materiales provisionales, la dimensión vertical limitada que impide la confección de la prótesis, la falta de viabilidad del paciente o el odontólogo de hacer el trabajo preoperatorio, la falta del apoyo de laboratorio y la inexperiencia de los operadores.

Las ventajas que le ofrece al paciente el protocolo de carga inmediata incluyen la reducción del tiempo que el paciente permanece sin dientes, evitar un período incómodo con una prótesis removible que se mueve después de colocados los implantes cuando se le aplicó el protocolo de dos etapas, una mayor autoestima y una mejor nutrición debido al pronto restablecimiento de la dieta normal poco después de colocados los implantes.

Se han comprobado problemas cuando se aplican protocolos de carga inmediata. La mayor parte es el resultado de la curva de aprendizaje al hacer los procedimientos o fallas en la planificación y la preparación previa al tratamiento.

La tarea del laboratorio puede ser excelente o también puede incluir una curva de aprendizaje. El técnico de laboratorio debe saber cómo soldar en forma tradicional o con láser, sin dejar fallas de resistencia, y también ser capaz de confeccionar una barra con la forma y afinación correctas. Asimismo, el técnico de laboratorio debe tener una capacitación especial para confeccionar una plantilla quirúrgica generada por TC que guíe el modelo quirúrgico y la confección de la prótesis definitiva.

Se presentan problemas cuando los implantes no están colocados en forma correcta. Hay que hacer un duplicado de la prótesis vieja del paciente o de una nueva para elaborar la guía quirúrgica. Sin ello, no se puede implementar la técnica porque no habrá comunicación entre el protesista y el cirujano, y los implantes se colocarán en una posición demasiado vestibulizada, lo que compromete el resultado definitivo.

### Referencias

1. Branemark PI, Breine U, Adell R, et al: Intraosseous anchorage of dental prostheses. *Scand J Plast Reconstr Surg* 3:81-100, 1969.
2. Eckert SE, Wollan PC: Retrospective review of 1170 endosseous implants placed in partially edentulous jaws. *J Prosthet Dent* 79:415-421, 1998.
3. Albrektsson T, Zarb G, Worthington P, Eriksson AR: The long-term efficacy of currently used dental implants: a review and proposed criteria of success, *Int J Oral Maxillofac Implants* 1:11-25, 1986.
4. Balshi TJ, Wolfinger GJ: Immediate loading of Branemark implants in edentulous mandibles: a preliminary report, *Implant Dent* 6:83-88, 1997.
5. Tarnow DP, Emtiaz S, Classi A: Immediate loading of threaded implants at stage 1 surgery in edentulous arches: ten consecutive case reports with 1-5 year data, *Int J Oral Maxillofac Implants* 12:319-324, 1997.
6. Schnitman PA, Wohler PS, Rubenstein JE, et al: Ten year result for Branemark implants immediately loaded with fixed prostheses at implant placement, *Int J Oral Maxillofac Implants* 12:495-503, 1997.
7. Branemark PI, Engstrand P, Ohnrell LO, et al: Branemark Novum: a new treatment concept for the rehabilitation of the edentulous mandible—preliminary results from a prospective clinical follow-up study, *Clin Implant Dent Relat Res* 1:2-16, 1999.
8. Randow K, Ericsson I, Nilner K, et al: Immediate functional loading of Branemark dental implants: an 18-month clinical follow-up study, *Clin Oral Implants Res* 10:8-15, 1999.
9. Horiuchi K, Uchida H, Yamamoto K, Sugimura M: Immediate loading of Branemark System Implants following placement in edentulous patients: a clinical report, *Int J Oral Maxillofac Implants* 15:824-830, 2000.
10. Jaffin RA, Kumar A, Berman CL: Immediate loading of implants in partially and fully edentulous jaws, *J Prosthet Dent* 79:415-421, 1998.
11. Chow J, Hui E, Liu J, et al: The Hong Kong bridge protocol: immediate loading of mandibular Branemark fixtures using a fixed provisional prosthesis: preliminary results, *Clin Implant Dent Relat Res* 3:166-174, 2001.
12. Colomina LE: Immediate loading of implant-fixed mandibular prosthesis: a prospective 18-month follow-up clinical study—preliminary report, *Implant Dent* 10:23-27, 2001.
13. Ganeles J, Rosenberg MM, Holt RL, Reichman LH: Immediate loading of implants with a fixed restoration in the completely edentulous mandible: report of 27 patients from a private practice, *Int J Oral Maxillofac Implants* 16:418-426, 2001.
14. Grunder U: Immediate functional loading of immediate implants in edentulous arches: two year results, *Int J Periodontics Restorative Dent* 21:545-551, 2001.
15. Cooper L, Rahman A, Moriarty J, et al: Immediate mandibular rehabilitation with endosseous implants: simultaneous extraction, implant placement, and loading, *Int J Oral Maxillofac Implants* 17:517-525, 2002.
16. Ibanez JC, Jalbout ZN: Immediate loading of Osseotite implants: two year results, *Implant Dent* 11:128-136, 2002.
17. Testori T, Del Fabbro, Szumkler-Monclar S, et al: Immediate occlusal loading of Osseotite implants in the completely edentulous mandible, *Int J Oral Maxillofac Implants* 18:544-551, 2003.
18. Schnitman PA, Wohrle PS, Rubenstein JE: Immediate fixed interim prostheses supported by two-stage threaded implants: methodology and results, *J Oral Implantol* 16:96-105, 1990.
19. Castellon P, Blatz MB, Block MS, et al: Immediate placement and loading of dental implants in the edentulous mandible, *J Am Dent Assoc*, 135:1543-1549, 2004.
20. Tames R, McGlumphy E, El-Gendy T, Wilson R: The OSU frame: a novel approach to fabricating immediate load fixed-detachable prostheses, *J Oral Maxillofac Surg*, 62(9 Suppl 2): 17-21, 2004.
21. Henry PJ, van Steenberghe D, Blomback U, et al:



- Prospective multicenter study on immediate rehabilitation of edentulous lower jaws according to the Branemark Novum protocol, *Clin Implant Relat Res* 5(3):137-142, 2003.
22. Engstrand P, Grondahl K, Ohruell LO, et al: Prospective follow up study of 95 patients with edentulous mandibles treated according to the Branemark Novum concept, *Clin Implant Relat Res* 5(1):3-10, 2003.
  23. Van Steenberghe D, Naert I, Anderson M, et al: A custom template and definitive prosthesis allowing immediate implant loading in the maxilla: a clinical report, *Int J Oral Maxillofac Implants* 17:663-670, 2002.
  24. Verstreken K, Van Cleynenbreugel J, Marchal G, et al: An image guided planning system for oral implant surgery. In Lemke HU, Vannier MW, Inamura K, Farman AG, editors: *Computer assisted radiology: Proceedings of the International Symposium on Computer and Communication Systems for Image Guided Diagnosis and Therapy*, Amsterdam, 1996, Elsevier.
  25. Verstreken K, Van Cleynenbreugel J, Marchal G, et al: Computer-assisted planning of oral implant surgery: a three-dimensional approach, *Int J Oral Maxillofac Implants* 11:806-810, 1996.
  26. Verstreken K, Van Cleynenbreugel J, Marchal G, et al: Computer-assisted planning of oral implant surgery: an approach using virtual reality, *Stud Health Technol Inform* 29:423-434, 1996.
  27. Verstreken K, Van Cleynenbreugel J, Martens K, et al: An image-guided planning system for endosseous oral implants, *IDEE Trans Med Imaging* 17:842-852, 1998.
  28. Verstreken K, Van Cleynenbreugel J, Marchal G, et al: A double scanning procedure for visualisation of radiolucent objects in soft tissues: application to oral implant surgery planning. In Wells WM, Colchester A, Delp S, editors: *Medical image computing and computing-assisted intervention. MICCAI '98 Series: Lecture Notes in Computer Science*, Vol 1496, Berlin, 1998, Springer Verlag.
  29. Verstreken K, Van Cleynenbreugel J, Van Steenberghe D, et al: An image-guided planning system for endosseous oral implants. In Vander Sloten J, editor: *Computer technology in biomaterials science and engineering*, Chichester, Sussex, England, 2000, Wiley & Sons.
  30. Van Steenberghe D, Naert I, Andersson M, et al: A custom template and definitive prosthesis allowing immediate implant loading in the maxilla: a clinical report, *Int J Oral Maxillofac Implants* 17:663-670, 2002.
  31. Van Steenberghe D, Ericsson I, Van Cleynenbreugel J, et al: High precision planning for oral implants based on 3-D CT scanning: a new surgical technique for immediate and delayed loading, *Appl Osseointegration Res* 4:39-42, 2004.
  32. Parel SM, Triplett RG: Interactive imaging for implant planning, placement, and prosthesis construction, *J Oral Maxillofac Surg* 62(9, suppl 2):41-47, 2004.